18th Greatist Professional Dental Meetings & Expo

GREATIST 2022

21-23 October 2022, Istanbul, Grand Cevahir Convention Center

greatistpro

PENDİK / ESTORIA 3000m² - 50 İŞLEM ODASI

PENDİK / ESTORIA 3000m² - 50 İŞLEM ODASI

PENDİK / ESTORIA 3000m² - 50 İŞLEM ODASI

TERRACE FULYA / HOSPITAL XP 100m² - 2 İŞLEM ODASI

TERRACE FULYA / HOSPITAL XP 100m² - 2 İŞLEM ODASI

ETİLER / SEVİL SMILE STUDIO 1080m² - 6 ÜNİT



ETİLER / SEVİL SMILE STUDIO 1080m² - 6 ÜNİT

VADİ İSTANBUL / BERGE DENT 630m² - 11 ÜNİT

VADİ İSTANBUL / BERGE DENT 630m² - 11 ÜNİT

DENTMİMARLIK
KLİNİK TASARIM | UYGULAMA

/dentmimarlik info@dentmimarlik.com
Tel: 0212 571 0040 / 0533 700 74 72

"Özel hissettiren; farklı, sınırsız ve özgün tasarımlar peşinde..."
Dalga Balcı

Basic Implantology / Introduction to Implant Dentistry

Advanced Implantology and Soft Tissue Management

Extraoral Approaches to the Maxillofacial Skeleton

Advanced Techniques in Dental Bone Surgery

Dental Implantology & Surgery Courses on Fresh Human Cadavers

THE ACADEMY OF POSTGRADUATE CONTINUING EDUCATION
EXPERT IN DENTAL AND MEDICAL COURSES & TRAININGS
vesta®

DrVesta.com

Istanbul welcomes dental professionals

GREATIST

18. GREATIST ULUSLARARASI DİŞ HEKİMLİĞİ KONGRE ve FUARI

18th GREATIST INTERNATIONAL CONGRESS of DENTISTRY AND EXHIBITION

21-23 EKİM / OCTOBER 2022

GREATIST DÜZENLEME KURULU BAŞKANI
PRESIDENT OF THE GREATIST ORGANIZING COMMITTEE
Dt. Bülent Manav

DİŞSİAD YÖNETİM KURULU BAŞKANI
CHAIRMAN OF THE BOARD OF DİŞSİAD
Erkan Uçar

DÜZENLEME KURULU GENEL SEKRETERİ
SECRETARY GENERAL OF THE ORGANIZING COMMITTEE
Erol Soydan

DÜZENLEME KURULU
ORGANIZING COMMITTEE
İsa Aydın
Dt. Mustafa Bekerecioğlu
Dt. Bülent Manav
Torsten Omeus
Ömer Polat
Elif Taman Yazıcı
Fatih Uysal
Erkan Uçar
Alkan Usta

Istanbul welcomes dental professionals

GREATIST

18. GREATIST ULUSLARARASI DİŞ HEKİMLİĞİ KONGRE ve FUARI

18th GREATIST INTERNATIONAL CONGRESS of DENTISTRY AND EXHIBITION

21-23 EKİM / OCTOBER 2022

BİLİMSEL KONGRE BAŞKANI

PRESIDENT OF THE SCIENTIFIC CONGRESS

Prof. Dr. Tolga F. Tözüm

BİLİMSEL KURUL

SCIENTIFIC COMMITTEE

Professor Ziad Al-Ani
Doç. Dr. Burçin Arıcan Alpay
A. Professor Ali Chohan
Dr. Antonis Chaniotis
Dr. Andi Dragus
Dr. Egon Euwe
Dr. Koray Feran
Doç. Dr. Mustafa Gündoğar
Prof. Dr. A. Bülent Katiboğlu
Dr. Shiraz Khan
Prof. Dr. Hanefi Kurt
Dr. Theodore Mandas
Prof. Dr. Ana Minovska
Prof. Dr. Pablo Galindo-Moreno
Doç. Dr. Taha Özyürek
Professor James Prichard
Dr. Ralf Schlichting
Dr. Yağmur Uzun Şengör
A. Professor Jin Vaghela

GREATIST ONURSAL KURULU
GREATIST HONORARY COMMITTEE
Prof. Dr. Muzaffer Ateş
Prof. Dr. A. Bülent Katiboğlu
Prof. Dr. Ender Kazazoğlu
Prof. Dr. Cengizhan Keskin
Prof. Dr. Hanefi Kurt
Prof. Dr. Şükrü Şirin
Prof. Dr. Hakkı Tanyeri
Prof. Dr. Tolga F. Tözüm
Prof. Dr. M. Kemal Ünsal

KONGRE OTURUM BAŞKANLARI
MODERATORS in SCIENTIFIC SESSIONS
Doç. Dr. Burçin Arıcan Alpay
Dr. Toygan Bora
Dr. Becen Demir
Prof. Dr. Emel Derviş
Prof. Dr. Funda Yanıkoğlu Çalışkan
Prof. Dr. Nurgül Kömerik
Prof. Dr. Hanefi Kurt
Doç. Dr. Taha Özyürek
Prof. Dr. Firdevs Şenel
Prof. Dr. Hakkı Tanyeri
Prof. Dr. Tolga F. Tözüm
Doç. Dr. Taha Özyürek

SÖZLÜ BİLDİRİ DEĞERLENDİRME JÜRİSİ
ORAL PRESENTATION EVALUATION JURY
Doç. Dr. Kader Aydın
Dr. Öğr. Üyesi Ayşe Karkaç
Doç. Dr. Gülşilay Sayar

FUAR VE SPONSORLAR KOORDİNATÖRÜ
MANAGING EXHIBITION AND SPONSORSHIP
Elif Taman Yazıcı (Yurt içi / Domestic)
Alyson Buchenau (Yurt dışı / International)

KONGRE OPERASYON YÖNETİCİSİ
CONGRESS OPERATIONAL EXECUTIVE
Bilal Kaydu

BASIN VE HALKLA İLİŞKİLER KURULU
PRESS AND PUBLIC RELATIONS
Elvan Genç
Alkan Usta
Kader Yılmaz

KONGRE KAYIT
CONGRESS REGISTRATIONS
Elvan Genç
Dilara Kayacı
Tunahan Küçük
İlhan Köse

MALİ İŞLER
ACCOUNTING
Rahmi Çelikağ

GRAFİK TASARIM
GRAPHIC DESIGN
Hakan Zengin

İÇİNDEKİLER TABLE OF CONTENT

08 **Genel Program Akışı** / Program Overview

09 **Greatist 2022 Uluslararası Diş Hekimliği Kongresi**
Greatist 2022 International Congress of Dentistry

10 **İstanbul Atlas Üniversitesi Diş Hekimliği Fakültesi I. Uluslararası Sempozyumu**
1st International Symposium of Istanbul Atlas University Faculty of Dentistry

13 **Öncü Akademi Sempozyumu** / Öncü Academy Symposium

14 **10. Dental Labor Diş Teknisyenliği Sempozyumu**
10th Dental Labor Dental Technician Symposium

15 **İstanbul Atlas Üni. Öğrenci Sempozyumu** / Istanbul Atlas Uni. Student Syposium

16 **Toplantı ve Kurslar** / Seminars and Courses

21 **Hangi Toplantı Salonu Hangi Katta?** / Witch Meeting Room on Wich Floor?

22 **Fuar Yerleşim Planı** / Layout of The Exhibition

23 **Fuar Katılımcı Listesi** / Exhibitors List

30 **Özetler** / Abstracts

50 **Sözlü Bildiri** / Oral Presentations

MANNAS DENTAL | Profesyonel Klinik Çözümleri

60 Yılı Aşkın Tecrübesiyle

İstanbul welcomes dental professionals

GREATIST

STAND NO: C-43

GENEL PROGRAM AKIŞI PROGRAM OVERVIEW

FUAR AÇILIŞ TÖRENİ OPENING CEREMONY of EXHIBITION	**21 / 10 / 2022**	12:30 - 13:00	**KAT** / LEVEL: **L2**
BİLİMSEL KONGRE AÇILIŞI CONGRESS OPENING CEREMONY	**21 / 10 / 2022**	09.15 - 09.30	**ODİTORYUM**
GREATIST 2022 ULUSLARARASI DİŞHEKİMLİĞİ KONGRESİ GREATIST 2022 INTERNATIONAL CONGRESS of DENTISTRY	**21-23 / 10 / 2022**	09.30 - 18.00	**ODİTORYUM**
İSTANBUL ATLAS ÜNİVERSİTESİ **DİŞ HEKİMLİĞİ FAKÜLTESİ I. ULUSLARARASI SEMPOZYUMU** 1ST INTERNATIONAL SYMPOSIUM OF ISTANBUL ATLAS UNIVERSITY FACULTY OF DENTISTRY	**21 / 10 / 2022**	13.45 - 18.45	**ODİTORYUM**
İSTANBUL ATLAS ÜNİVERSİTESİ ÖĞRENCİ SEMPOZYUMU ISTANBUL ATLAS UNIVERSITY STUDENT SYPOSIUM	**21 / 10 / 2022**	09.30 - 13.00	**OPAL**
ÖNCÜ AKADEMİ SEMPOZYUMU ÖNCÜ ACADEMY SYMPOSIUM	**23 / 10 / 2022**	09.30 - 13.00	**ODİTORYUM**
SÖZLÜ BİLDİRİ SUNUMLARI VE **JÜRİ DEĞERLENDİRMESİ** JURY ASSESSMENT OF ORAL PRESENTATIONS	**22 / 10 / 2022**	09:30 - 18:00	**FİRUZE**
10. DENTAL LABOR DİŞ TEKNİSYENLİĞİ SEMPOZYUMU 10TH DENTAL LABOR DENTAL TECHNICIAN SYMPOSIUM	**23 / 10 / 2022**	13:30 - 17:00	**ODİTORYUM**
YARDIMCI PERSONEL EĞİTİMİ **DİŞ HEKİMİ YARDIMCILARI İÇİN KLİNİKTE,** **YEŞİL, SARI, KIRMIZI BÖLGE SORUMLULUKLARI**	**23 / 10 / 2022**	10.00 - 13.30	**SAFİR**

GREATIST 2022 ULUSLARARASI DİŞ HEKİMLİĞİ KONGRESİ

GREATIST 2022 INTERNATIONAL CONGRESS of DENTISTRY

09.15 - 09.30	Açılış Töreni / *Opening Ceremony:* Prof. Dr. Tolga F. Tözüm Greatist 2022 Kongre Başkanı / *Greatist 2022 Congress President*
09.30 - 10.15	Dr. Antonis Chaniotis Oturum Başkanı / Chairman **Doç. Dr. Taha Özyürek** KAVİSLİ VE KALSİFİYE KANALLARLA NASIL BAŞA ÇIKILIR? How to Manage Curved and Calcified Canals?
10.15 - 11.00	Doç. Dr. Mustafa Gündoğar Oturum Başkanı / Chairman **Dr. Toygan Bora** YENİ NESİL ENDODONTİ New Generation Endodontics
11.00 - 11.30	Kahve Molası *Coffee Break* Fuar Alanında / *At the exhibition area*
11.30 - 12.15	Dr. Yağmur Uzun Şengör Oturum Başkanı / Chairman **Doç. Dr. Delal Dara Kılınç** DİŞ HEKİMLİĞİNİN GELECEĞİ: HAVAYOLU ODAKLI DİŞ HEKİMLİĞİ NEDİR? Future of Dentistry: What is Airway Dentistry?
12.15 - 13.00	Dr. Ralf Schlichting Oturum Başkanı / Chairman **Dr. Oktay Dülger** ZORLU ANATOMİLER İLE NASIL BAŞA ÇIKILIR: YENİ BİR MARTENSİTİK EĞE SİSTEMİ How to Deal with Difficult Anatomies: About a New Martensitic File System
13.00 - 13.45	Öğle Yemeği *Lunch / Buffet Meal*

EKİM
OCTOBER
2022
21

@ oditoryum

İSTANBUL ATLAS ÜNİVERSİTESİ DİŞ HEKİMLİĞİ FAKÜLTESİ I. ULUSLARARASI SEMPOZYUMU

1ST INTERNATIONAL SYMPOSIUM OF ISTANBUL ATLAS UNIVERSITY FACULTY OF DENTISTRY

13.45 - 14.00	Açılış Töreni / *Opening Ceremony:* Prof. Dr. A. Bülent Katiboğlu, Prof. Dr. Mustafa Küçük
14.00 - 14.45	Prof. Dr. Ana Minovska Oturum Başkanı / Chairman **Prof. Dr. Firdevs Şenel** GÜNLÜK OFİS UYGULAMASINDA DENTAL LAZERLER Dental Lasers in Day to Day Office Practice
14.45 - 15.30	Dr. Koray Feran Oturum Başkanı / Chairman **Prof. Dr. Emel Derviş** HIZLI VE YAVAŞ DÜŞÜNME – MODERN HEKİMLİK İÇİN MODERN YAKLAŞIM Thinking Fast and Slow – A Modern Approach to Contemporary Restorative Dentistry
15.30 - 16.00	Kahve Molası *Coffee Break* Fuar Alanında / *At the exhibition area*
16.00 - 18.00	Dr. Shiraz Khan Oturum Başkanı / Chairman **Prof. Dr. Nurgül Kömerik** İKONİK ÇÖZÜM: MİNİMAL İNVAZİV ANTERİOR ESTETİK The Iconic Solution: Minimally Invasive Anterior Aesthetics
18.00 - 18.45	Dt. Serdar Sıralar DT. SERDAR SIRALAR ÖZEL STAND-UP GÖSTERİSİ: DİŞ HEKİMİ OLMAK Dt. Serdar Sıralar Stand-up Show: Become a Dentist

Saat 19.00'a Kadar Çay / Kahve Servisi Fuar Alanında Devam Edecektir
Coffee / Tea Services Will Be Available Until 19.00 at Exhibition Area

GREATIST 2022 ULUSLARARASI DİŞ HEKİMLİĞİ KONGRESİ

GREATIST 2022 INTERNATIONAL CONGRESS of DENTISTRY

09.30 - 10.15	Prof. Dr. Pablo Galindo-Moreno Oturum Başkanı / Chairman **Prof. Dr. Tolga F. Tözüm** MAKSİLLER SİNÜS OGMENTASYON TEKNİKLERİNDE KIYMETLİ BİLGİLER VE İPUÇLARI Pearls and Tricks in Maxillary Sinus Augmentation Techniques
10.15 - 11.00	Prof. Dr. Tolga F. Tözüm Oturum Başkanı / Chairman **Prof. Dr. Hakkı Tanyeri** PERİO-İMPLANT HASTALARI İÇİN KONVANSİYONEL VE DİJİTAL ÇÖZÜMLER: TAVSİYE VE İPUÇLARI Conventional and Digital Surgical Solutions for Perio-Implant Patients: Tips and Tricks
11.00 - 11.30	Kahve Molası *Coffee Break* Fuar Alanında / *At the exhibition area*
11.30 - 12.30	Professor Ziad Al-Ani Oturum Başkanı / Chairman **Prof. Dr. Hanefi Kurt** TEMPOROMANDİBULAR RAHATSIZLIKLARIN KONSERVATİF YÖNETİMİ: SIKÇA SORULAN SORULAR Conservative Temporomandibular Disorder Management: Frequently Asked Questions
12.30 - 14.00	Öğle Yemeği *Lunch / Buffet Meal*

GREATIST 2022 ULUSLARARASI DİŞ HEKİMLİĞİ KONGRESİ

GREATIST 2022 INTERNATIONAL CONGRESS of DENTISTRY

14.00 - 15.00	Dr. Egon Euwe Oturum Başkanı / Chairman **Dr. Becen Demir** MODERN İMPLANTOLOJİDE YUMUŞAK DOKU YÖNETİMİ Soft Tissue Management in Modern Implantology
15.00 - 16.00	Professor James Prichard Oturum Başkanı / Chairman **Doç. Dr. Taha Özyürek** BİYOSERAMİKLER- OBTURASYONDAN REJENERASYONA. ENDODONTİK TEDAVİNİN İMKANLARINI GENİŞLETMEK Bioceramics-from Obturation to Regeneration. Expanding the Possibilites of Endodontic Therapy
16.00 - 16.30	Kahve Molası *Coffee Break* Fuar Alanında / *At the exhibition area*
16.30 - 17.30	A. Professor Jin Vaghela & A. Professor Ali Chohan Oturum Başkanı / Chairman **Prof. Dr. Funda Yanıkoğlu Çalışkan** ÖNGÖRÜLEBİLİR KOMPOZİT BONDİNG VE MİNİMAL İNVAZİV ESTETİK DİŞ HEKİMLİĞİ Predictable Composite Bonding and Minimally Invasive Aesthetic Dentistry

Saat 18.30'a Kadar Çay / Kahve Servisi Fuar Alanında Devam Edecektir
Coffee / Tea Services Will Be Available Until 18.30 at Exhibition Area

ÖNCÜ AKADEMİ SEMPOZYUMU

ÖNCÜ ACADEMY SYMPOSIUM

09.30 - 10.15	Dr. Theodore Mandas Oturum Başkanı / Chairman **Doç. Dr. Taha Özyürek** RECIPROC: SADELİĞİN ETKİNLİĞİ Reciproc: The Effectiveness of Simplicity
10.15 - 11.00	Doç. Dr. Taha Özyürek Oturum Başkanı / Chairman **Doç. Dr. Burçin Arıcan Alpay** MİNİMAL İNVAZİV KÖK KANAL ŞEKİLLENDİRMESİ Minimal Invasive Root Canal Shaping
11.00 - 11.30	Kahve Molası *Coffee Break* Fuar Alanında / *At the exhibition area*
11.30 - 12.15	Dt. Hayrullah Kaya Oturum Başkanı / Chairman **Doç. Dr. Burçin Arıcan Alpay** KLİNİK PRATİĞİNDE MTA MTA in Clinical Practice
12.15 - 13.00	Doç. Dr. Burçin Arıcan Alpay Oturum Başkanı / Chairman **Doç. Dr. Taha Özyürek** ENDODONTİK TEDAVİDE BAŞARIYA GİDEN YOL: İRİGASYON The Path to Success in Endodontic Treatment: Irrigation
13.00 - 13.30	GREATIST SÖZLÜ BİLDİRİ SUNUMU ÖDÜL TÖRENİ Award Ceremony of Oral Presentations of GREATIST

10. DENTAL LABOR DİŞ TEKNİSYENLİĞİ SEMPOZYUMU

10TH DENTAL LABOR DENTAL TECHNICIAN SYMPOSIUM

13.30 - 13.45	Açılış Töreni / Prof. Dr. Hanefi Kurt Sempozyum Başkanı *Opening Ceremony and Speech of The Symposium*
13.45 - 14.30	Dr. Andi Dragus FONKSİYONEL DİŞ TASARIMI Functional Tooth Redesign
14.30 - 15.00	Kahve Molası *Coffee Break* Fuar Alanında / *At the exhibition area*
15.00 - 16.30	Ztm. Ömür Pak & Zt. Sinan Akdemir HIGH END DENTISTRY'NİN ADIM ADIM YAPAY ZEKAYA EVRİMİ The Evolution of High End Dentistry Towards Artificial Intelligene/Digital Dentistry
16.30 - 17.00	Ztm. Ömür Pak & Zt. Sinan Akdemir ALMANYA'DA TEKNİSYEN OLMAK Becoming a Dental Technician in Germany

EKİM
OCTOBER
2022
21
@ opal

İSTANBUL ATLAS ÜNİVERSİTESİ ÖĞRENCİ SEMPOZYUMU

ISTANBUL ATLAS UNIVERSITY STUDENT SYPOSIUM

Sempozyum Başkanı
Prof. Dr. Tamer Lütfi Erdem

09.30 - 09.45	Merve Nur Dağ, Emine Zehra Yücesan DENTAL LAZERLER VE KULLANIM ALANLARI
9.45 - 10.00	Şevval Rışvanlı, Damla Demir, Ömer Can Fikri İNFEKTİF ENDOKARDİT VE DİŞ HEKİMLİĞİ
10.00 - 10.15	Berk Koparan, Sibel Şengül SUBPERIOSTEAL İMPLANTLAR: GÜNCEL BİR BAKIŞ
10.15 - 10.30	Zeynep Acar, Beril Uykan, Ecem Doğan ROMATİZMAL HASTALIKLAR VE DİŞ HEKİMLİĞİ
10.30 - 10.45	İrem Yeşilçay, Metehan Gönültaş DİŞ HEKİMLİĞİNDE YAPAY ZEKA UYGULAMALARI
11.15 - 11.30	Gülsüm Ceylan, Buse Aslan, Helin Destina Tutuş KORUYUCU DİŞ HEKİMLİĞİ, HİZMETLERİ VE UYGULAMALARININ ARAŞTIRILMASI
11.30 - 11.45	Aslı Ceyda Elitok, Elif Sena Yıldız DİŞ HEKİMLİĞİNDE AKUPUNKTUR
11.45 - 12.00	İlayda Doğanay, Bensu Temiz, Ayşe Aylin Akçin ENDODONTİDE ANTİBİYOTİK KULLANIMI
12.00 - 12.15	Yasemin Khas, Begüm Kahramanoğlu ANTİKOAGÜLAN KULLANAN HASTALARDA DENTAL YAKLAŞIM
12.15 - 12.30	Şevval Ilgın Aytekin, Tuana Apaydın TÜRKİYE'NİN DÖRT FARKLI BÖLGESİNDE İKAMET EDEN GÖÇMEN ÇOCUKLARIN AĞIZ SAĞLIĞI ÜRÜNLERİ VE DİŞ TEDAVİ HİZMETLERİNE ERİŞİMLERİNİ DEĞERLENDİRMEK
12.30 - 12.45	Arife Nur Canlıer TEMPOROMANDİBULAR EKLEM BOZUKLUKLARI VE TEDAVİ
12.45 - 13.00	Arife Nur Canlıer DENTAL İMPLANT KOMPLİKASYONLARI; SİGARA KULLANIMI, BİFOSFONAT NEKROZU VE SÜREÇTEKİ MİKROORGANİZMALARIN DEĞERLENDİRİLMESİ

EKİM
OCTOBER
2022
20

TOPLANTI VE KURSLAR
SEMINARS AND COURSES

TEMEL İLKYARDIM EĞİTİMİ (ULUSLARARASI SERTİFİKALI)
Konuşmacı: Yunus Emre Karadeniz • Düzenleyen: Vesta Akademi • Salon: Yakut ve Zümrüt
20.10.2022 - 21.10.2022 / 09.30 - 19.00

EKİM
OCTOBER
2022
21

TOPLANTI VE KURSLAR
SEMINARS AND COURSES

KAVİSLİ VE KİREÇLENMİŞ KANALLAR NASIL YÖNETİLİR?
Konuşmacı: Dr. Antonis Chaniotis • Sponsor: Öncü Dental • Salon: Kehribar
21.10.2022 / 11.00 - 16.00

ESTETİK ÖN BÖLGE KOMPOZİT RESTORASYON KURSU
Konuşmacı: Prof. Dr. Esra Uzer Çelik • Düzenleyen: Vesta Akademi
Malzeme Sponsoru: Dünya Dental • Salon: Turkuaz
21.10. 2022 / 09.30 - 18.00

DENTAL BOTOKS UYGULAMALARI (WORKSHOP)
Konuşmacı: Doç. Dr. Nilsun Bağış, Dt. Mustafa Bekerecioğlu • Sponsor: Vesta Akademi
Salon: Safir
21.10.2022 / 10.00 - 16.00

EKİM
OCTOBER
2022
21

TOPLANTI VE KURSLAR
SEMINARS AND COURSES

BAŞARILI ENDODONTİNİN YOL HARİTASI
Konuşmacı: Dr. Kadriye Özdayı • Sponsor: Paşa Dental • Salon: Akik
21.10. 2022 / 14.30 - 18.00

BU EĞE NEDEN KIRILIYOR?
Konuşmacı: Doç. Dr. Mustafa Gündoğar • Sponsor: Onur Dental • Salon: Topaz
21.10.2022 / 14.30 - 18.00

EKİM
OCTOBER
2022
22

TOPLANTI VE KURSLAR
SEMINARS AND COURSES

ENDODONTİ & RESTORATİF KLİNİK REHBERİ
Konuşmacı: Doç. Dr. Taha Özyürek & Prof. Dr. Safa Tuncer • Sponsor: Öncü Dental • Salon: Firuze
22.10. 2022 / 11.00 - 16.00

KLİNİK PRATİĞİNDE MTA
Konuşmacı: Dt. Hayrullah Kaya • Sponsor: Öncü Dental • Salon: Topaz
22.10. 2022 / 11.00 - 16.00

SOFT TISSUE MANAGEMENT IN MODERN IMPLANTOLOGY: WHEN - WHY - HOW? (SHEEP JAW HANDS - ON WORKSHOP)
Konuşmacı: Dr. Egon Euwe • Sponsor: Vesta Academy • Salon: Zümrüt
22.10. 2022 / 09.30 - 13.00

TOPLANTI VE KURSLAR

SEMINARS AND COURSES

KÖK KANAL TEDAVİSİ TEKRARI: NASIL YAPARIM?

Konuşmacı: Prof. Dr. Mehmet Baybora Kayahan • Sponsor: Paşa Dental • Salon: Akik
22.10. 2022 / 14.30 - 18.00

YUMUŞAK DOKU YÖNETİMİ: DİŞ - İMPLANT ÇEVRESİ DİŞETİ ÇEKİLMELERİ, SDG VE SEBG KURSU

Konuşmacı: Prof. Dr. Aslan Gökbuget • Düzenleyen: Vesta Akademi • Salon: Yakut
22.10. 2022 / 09.30 - 17.00

DİŞ HEKİMLERİ İÇİN UYGULAMALI HİPNOZ EĞİTİMİ

Konuşmacı: Prof. Dr. Muzaffer Ateş • Düzenleyen: Vesta Akademi • Salon: Opal
22.10. 2022 / 09.30 - 17.00

POSTERİOR DİREKT KOMPOZİT RESTORASYON KURSU

Konuşmacı: Prof. Dr. Esra Uzer Çelik • Düzenleyen: Vesta Akademi,
Malzeme Sponsoru: Dünya Dental • Salon: Turkuaz
22.10. 2022 / 09.30 - 18.00

YÜZ ARKI UYGULAMASI VE SPLİNT YAPIMI (WORKSHOP)

Konuşmacı: Prof. Dr. Hanefi Kurt • Düzenleyen: Vesta Akademi • Salon: Safir
22.10. 2022 / 10.00 - 16.00

PREMIUM ENDODONTİ ZORLUK TANIMAZ

Konuşmacı: Dr. Toygan Bora • Sponsor: Bondent • Salon: Kehribar
22.10. 2022 / 14.30 - 18.00

MODERN TECHNIQUES IN IMPLANTOLOGY WITH PRECISE AND MINIMALLY INVASIVE ULTRASOUND TECHNOLOGY

Konuşmacı: Dr. Andi Dragus • Sponsor: W&H, Ritter • Salon: Zümrüt
22.10. 2022 / 14.00 – 17.30

TOPLANTI VE KURSLAR

SEMINARS AND COURSES

PERİİMPLANTİTİS TANI VE TEDAVİ PRENSİPLERİ KURSU

Konuşmacı: Prof. Dr. Aslan Gökbuget • Düzenleyen: Vesta Akademi • Salon: Yakut
23.10. 2022 / 09.30 - 17.00

KANAL TEDAVİSİ YOL HARİTASI

Konuşmacı: Dr. Sherief ElZahar • Sponsor: Öncü Dental • Salon: Akik
23.10. 2022 / 09.30 - 12.00

OGMENTASYON, PRF, A - PRF, İ - PRF

Konuşmacı: Dr. Haşmet Gökdeniz • Sponsor: Vesta Akademi • Salon: Topaz
23.10. 2022 / 10.00 - 17.00

RECIPROC: SADELİĞİN ETKİNLİĞİ

Konuşmacı: Dr. Theodore Mandas • Sponsor: Öncü Dental • Salon: Kehribar
23.10. 2022 / 11.30 - 16.30

A'DAN Z'YE KLİNİK PRATİĞİNDE ENDODONTİ

Konuşmacı: Doç. Dr. Burçin Arıcan Alpay • Sponsor: Öncü Dental • Salon: Firuze
23.10. 2022 / 13.00 - 18.00

PİEZO CERRAHİDE GENEL PRENSİPLER VE UYGULAMALAR

Konuşmacı: Prof. Dr. Mustafa Sancar Ataç • Sponsor: Onur Dental • Salon: Opal
23.10. 2022 / 14.30 - 18.00

DENTAL BOTOKS UYGULAMALARI (WORKSHOP)

Konuşmacı: Doç. Dr. Nilsun Bağış, Dt. Mustafa Bekerecioğlu • Sponsor: Vesta Akademi
Salon: Turkuaz
23.10.2022 / 09.30 - 16.00

TOPLANTI VE KURSLAR

SEMINARS AND COURSES

DİŞ HEKİMİ YARDIMCILARI İÇİN KLİNİKTE, YEŞİL, SARI, KIRMIZI BÖLGE SORUMLULUKLARI

Konuşmacı: Dr. Mustafa Bekerecioğlu • Sponsor: Vesta Akademi • Salon: Safir
23.10.2022 / 10.00 - 13.30

DİŞ HEKİMİ OLARAK İNGİLTERE'DE ÇALIŞMAK VE YAŞAMAK İÇİN SEÇENEKLER

Konuşmacı: Dt. Bülent Manav, Dr. Hakan Yıldırım, Joe Ackah • Sponsor: Vesta Akademi
Salon: Safir
23.10.2022 / 14.30 - 16.30

HANGİ TOPLANTI SALONU HANGİ KATTA?

WITCH MEETING ROOM ON WICH FLOOR?

SAFİR	**L1**	**LOBİ KATI** LOBBY FLOOR
ZÜMRÜT	**L1**	**LOBİ KATI** LOBBY FLOOR
YAKUT	**L1**	**LOBİ KATI** LOBBY FLOOR
OPAL	**F1**	**KONGRE KATI** CONGRESS FLOOR
KEHRİBAR	**F1**	**KONGRE KATI** CONGRESS FLOOR
ODİTORYUM	**F1**	**KONGRE KATI** CONGRESS FLOOR
FİRUZE	**F1**	**KONGRE KATI** CONGRESS FLOOR

TOPAZ	**L2**	**FUAR KATI** EXHIBITION FLOOR
ELMAS	**L2**	**FUAR KATI** EXHIBITION FLOOR
AKİK	**L2**	**FUAR KATI** EXHIBITION FLOOR
TURKUAZ	**L2**	**FUAR KATI** EXHIBITION FLOOR

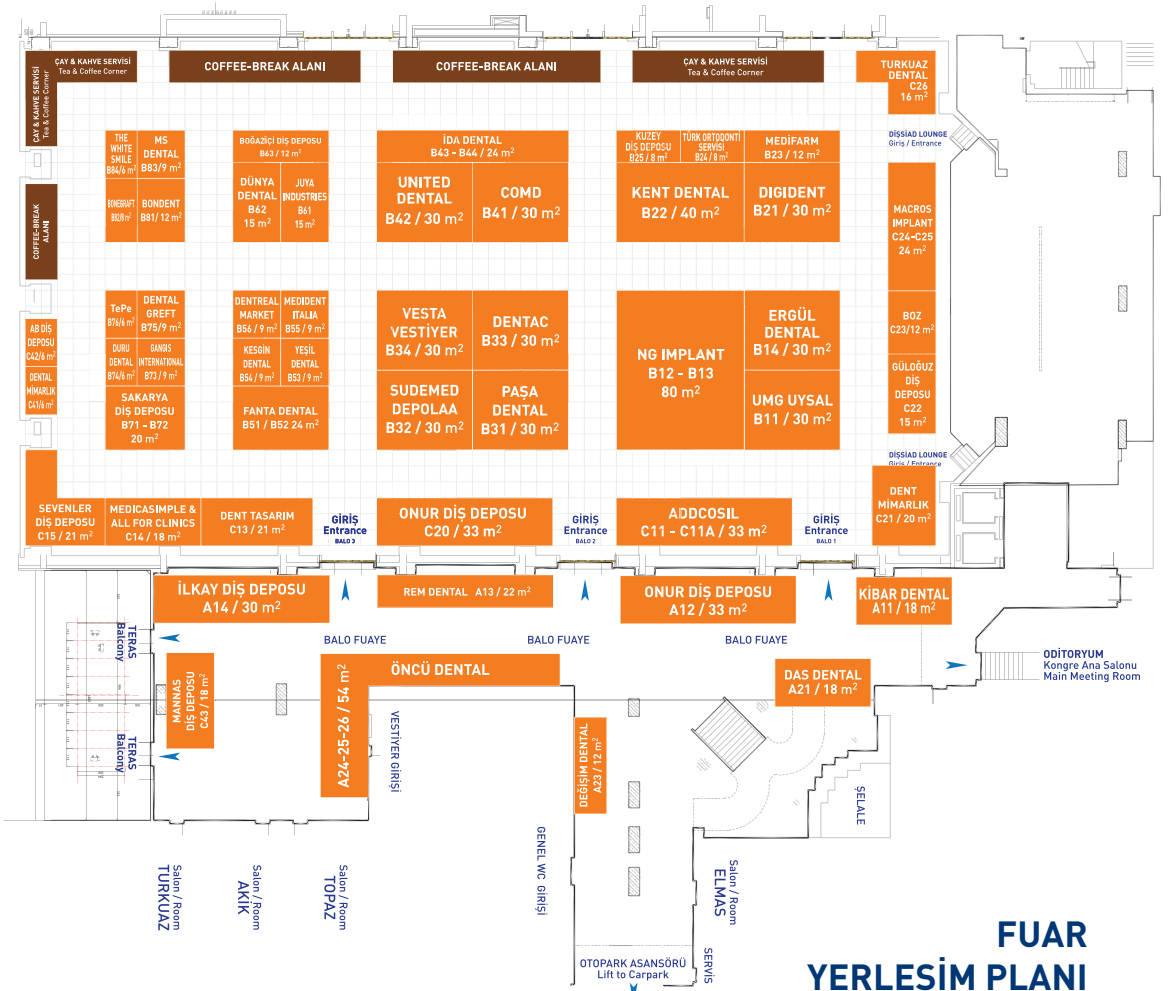

FUAR YERLEŞİM PLANI

LAYOUT of the EXHIBITION

FUAR
KATILIMCI LİSTESİ
EXHIBITORS LIST

GREATIST AĞIZ DİŞ SAĞLIĞI CİHAZ VE EKİPMANLARI FUARI, 5174 SAYILI KANUN GEREĞİNCE TOBB (TÜRKİYE ODALAR VE BORSALAR BİRLİĞİ) İZNİ İLE DÜZENLENMEKTEDİR

BU FUAR KOSGEB TARAFINDAN DESTEKLENMEKTEDİR

FUAR KATILIMCI LİSTESİ
EXHIBITORS LIST

AB DİŞ DEPOSU **C-42**
Molla Gürani Mah. Oğuzhan Cad. No: 33/C
Fındıkzade, Fatih-İstanbul
Tel: 0212 534 75 90 • 0553 607 75 00
abdisdeposu@gmail.com

ANKA TIBBİ MALZEMELER LTD. ŞTİ. **B-56**
Saray Mah. Akgül Sk. En Plaza Kat:1 Ofis: 21
Ümraniye-İstanbul
Tel: 0216 328 01 01 • 0541 320 33 68
www.dentrealmarket.com • info@dentrealmarket.com

ATİ İLERİ TEKNOLOJİ A.Ş. (ZİRKONAT)
Emko Sanayi Sitesi C8 Blok No: 2, 26250
Odunpazarı-Eskişehir
Tel: 0222 228 01 96 • 0532 600 24 32
www.atiteknoloji.com • info@atiteknoloji.com

BARAN DENTAL MEDİKAL SAN. TİC. LTD. ŞTİ.
Molla Gürani Mah. İbrahim Müteferrika Sk.
No: 11/4 Fatih-İstanbul
Tel: 0553 795 49 70 • barandentaltr@gmail.com

BOĞAZİÇİ DİŞ DEPOSU **B-63**
Molla Gürani Mah. Uygar No: 17 İç Kapı No: 1 Fatih-İstanbul
Tel: 0542 467 99 77
bogazicidental@hotmail.com

BONDENT GMBH **B-54**
Bad-Berneck-Str.16 81549 München
Tel: 0536 766 62 26
bondent.eu • muge.gulbay@bondent.com

BONEGRAFT BİYOLOJİK MALZEMELER SAN. VE TİC. A.Ş. **B-82**
Ege Üni. Sit. İdeege Teknoloji Gel. Böl. Erzene Mah. Ankara Cad. 172/67 Bornova-İzmir
Tel: 0 232 373 33 38
www.bonegraft.com.tr • info@bonegraft.com.tr

BOZ TIBBİ MALZEME SAN. VE. TİC. AŞ. **C-23**
Sağlık Sk. No: 33/5 Sıhhıye / Çankaya / Ankara
Tel: 0312 254 03 50
www.boztibbi.com • reha@skyteks.net

COLLEGE OF MEDICINE AND DENTISTRY **B-41**
32 – 34 Colmore Circus Birmingham B4 6BN
Tel: +44(0)121 828 3267 • contact@comd.org.uk

DAS DENTAL
Molla Gürani Mah. Oğuzhan Cad. No: 15
Fındıkzade-İstanbul • Tel: 0212 534 97 28
dursunalisoydan@hotmail.com • www.dasdental.com.tr

DEĞİŞİM DENTAL **A-23**
Adnan Kahveci Mah. Avrupa Cad. No: 108/143 Twistpark
Rezidans Beykent / Beylikdüzü-İstanbul
0537 810 48 47 • degisimdental@yahoo.com.tr

DENT MİMARLIK **C21**
Çobançeşme Mah. Sanayi Cad. No: 44
Nish İstanbul Residence D / Blok Kat: 15 D:177 Bahçelievler-İstanbul • Tel: 0212 571 00 40
www.dentmimarlik.com • info@dentmimarlik.com

DENT TASARIM / ND MİMARLIK **C13**
Gayrettepe Mah. Bahar Sok. Karanfil Apt. No:2
Kat:1 D:5 34349 Balmumcu, Beşiktaş-İstanbul
Tel: 0212 261 26 14-15 • Fax: 0212 261 26 08
www.denttasarim.com • info@denttasarim.com

DENTAC **B-33**
Molla Gürani Mah. Oğuzhan Cad. No: 45 34093 Fatih-İstanbul
Tel: 0212 621 51 40 • mihvan@oncudental.com

DENTAL GREFT **B-75**
Atalar Mah. Akcan Sk. No: 10B Kartal-İstanbul
Tel: 0535 337 53 96
www.dentalgreft.net • info@dentalgreft.net

DENTAL MİMARLIK VE İNŞAAT SAN. TİC. LTD. ŞTİ. **C-41**
Sahrayıcedit Mah. Atatürk Cad. No: 10/1 Kadıköy-İstanbul
Tel: 0216 695 27 69 • 0505 635 75 38
info@dentalmimarlik.com • www.dentalmimarlik.com

DİŞSİAD DİŞ MALZEMELERİ SANAYİCİ VE İŞ ADAMLARI DERNEĞİ
Turgut Özal Caddesi No: 41 Cumhuriyet Apt.
Kat: 5 Daire: 8 Fındıkzade-İstanbul
Tel: 0212 588 1553 • Fax: 0212 588 1554
www.dissiad.org.tr • dissiad@dissiad.org.tr

DURU DENTAL **B-74**
Meşrutiyet Mah. Hacımansur Sok. Mim Plaza A Blok
No: 10 / 72 Kat: 4 Nişantaşı, İstanbul-Türkiye
Tel: +90 212 241 11 17 • Fax: 0 212 241 11 71
www.durudental.com • info@durudental.com

DÜNYA DENTAL SAĞLIK ARAÇ GEREÇ İTH. İHR. MAK. SAN.ve TİC. LTD. ŞTİ. **B-62**
Molla Gürani Mah. Oğuzhan Cad. No: 11/C Fatih-İstanbul
Tel: 0212 491 10 88
info@dunyadental.com

EASYBRUSH
Rami Kışla Cad. İncirlik Sk. Gündoğar 2 İş Merkezi
No: 1/ 133 Topçular / Eyüp, İstanbul
Tel: 0544 869 00 07 • easybrushofficial@gmail.com

EFES DENTAL MEDİKAL İÇ VE DIŞ TİC. LTD. ŞTİ. (ADDCOSIL) **C-11-11A**
Kayhan Mh. Doğramacılar Sk. No: 10/C P O.
16230 Osmangazi-Bursa
Tel: 0 224 222 62 71-0 224 222 62 75 • info@efesdental.com.tr

EKOZ KOZMETİK ÜRÜNLERİ SAN. VE TİC. LTD. ŞTİ.
Eğitim Mah. Eylül Sok. Öğün İş Merkezi No: 5/6, PK: 34722,
Kadıköy-İstanbul, Turkey • Tel: 0216 338 54 48
Hey@clubveronique.com • www.clubveronique.com
Instagram: @clubveronique

ELİN DİŞ ÜRÜNLERİ TİC. LTD. ŞTİ. (TePe) **B-76**
Mecidiyeköy Mah. Musadayı Sk. Çiçek Apt. No: 6/A
Mecidiyeköy-İstanbul
Tel: 0544 506 36 03 • info@elin15.com

ERGÜL DENTAL **B-14**
Kültür Mah. Sağlık 2 Sok. Saray Apt. No: 73/A Kızılay-Ankara
Tel: 0312 431 05 71
ergul-dental.business.site • mustafaerguldental@gmail.com

FUAR KATILIMCI LİSTESİ
EXHIBITORS LIST

ERSOY DENTAL **C-20**
İstiklal, 53. Sk. No:37, 55310 Tekkeköy-Samsun
Tel: 0 362 231 34 34 • Faks: 0 362 231 34 33
erhansoydan96@gmail.com

FOURDENT SAĞLIK MALZ. SAN. VE TİC. LTD. ŞTİ. (FANTA DENTAL) **B-51-52**
Cevizli Mah. Savaş Sk. Entel Sitesi E-Blok No:23/A
Maltepe-İstanbul
Tel: 0216 504 06 44 - 0216 457 80 02
info@fourdent.com

GANGIS INTERNATIONAL **B-73**
Mohallah Nakhowal, Near Old Wagon Stand,
Kotli Loharan West, Sialkot - Pakistan
Tel: +92 301 6107376 • +92 52 3530384
info@gangis-intl.com • www.gangis-intl.com

GENTEK SAĞLIK TEKNOLOJİLERİ VE AŞ. (NG IMPLANT) **B-12-13**
Cumhuriyet Meydanı Çevreyolu Cad. No: 38/A
Görece / Merderes-İstanbul
Tel: 0546 656 38 38
info@gentek.com.tr • gentek.com.tr

GÜLOĞUZ DİŞ DEPOSU TİC. VE PAZ. LTD. ŞTİ.
Kocatepe Mah. Bayındır 2 Sk. No: 34/A Kızılay-Ankara
Tel: 0312 433 10 12
info@guloguz.com.tr • www.guloguz.com.tr

İOSS MEDİKAL SAĞLIK HİZMETLERİ SAN. VE TİC. LTD. ŞTİ. (MACROS IMPLANT) **C-24-25**
Şirinevler Mah. Adnan Kahveci Bulvarı Karanfil İş Merkezi
No: 184 / A Bahçelievler-İstanbul
Tel: 0212 532 44 92
info@iossmed.com • www.macrosimplant.com

İDA DENTAL ..... **B31 / 44**
İvedik OSB Mah. 1435. Cad. No: 39 Yenimahalle-Ankara
Tel: +90 312 394 74 04 • Fax: +90 312 394 74 03
Gsm: 0532 728 09 05
bilal.unal@idadental.com.tr • www.idamed.com.tr

İLKAY DİŞ DEPOSU SAN. VE TİC. LTD. ŞTİ. **A14**
Şehremini Mah. Ahmet Vefik Paşa Cad. No:13 / A
Fındıkzade-İstanbul
Tel: 0212 588 16 14 • Fax: 0212 588 17 41
ilkay@ilkaydis.com • www.ilkaydisdeposu.com

İSTANBUL ORTODONTİ SERVİS HİZMETLERİ LTD. ŞTİ. (TÜRK ORTODONTİ SERVİSİ) **B-24**
Aydınevler Mah. Aslanbey Cad. No: 1 Mert Plaza A-Blok
Dr: 12 Maltepe-İstanbul
Tel: 0533 172 00 22 • turkortodontiservisi@gmail.com

JUYA INDUSTRIES **B61**
Mollagürani Mah. Oğuzhan Cad. No:2 / 36
Erseven Sok. Fındıkzade-İstanbul
info@juya-industries.com • www. juya-industries.com
Tel: 0549 551 55 20-21

KENT DENTAL İTH. İHR. SAN. VE TİC. LTD. ŞTİ. B-21 / B-22
Molla Gürani Mah. Oğuzhan Cad. No: 30A Fatih-İstanbul
0532 430 84 38 - 0536 280 06 45
info@kentdental.com.tr • www.kentdental.com.tr

KESGİN DENTAL B-54
Çifte Havuzlar Mah. Eski Londra Asfaltı Cad.
No: 153 / 2 Esenler-İstanbul
Tel: 0212 544 10 56 • Fax: 0212 544 10 46
info@kesgindental.com • www.kesgindental.com

KİBAR DENTAL TIBBİ MALZEMELERİ A-11
Mollla Gürani Mah Karakoyunlu Sok No:14/0
Fındıkzade, Fatih / İstanbul
Tel: 0212 631 70 54 • dentalkibar@yahoo.com.tr

KUZEY GROUP SAĞLIK HİZM. LTD. ŞTİ.
(KUZEY DİŞ DEPOSU) B-25
Altunizade Mah. Üniversite Sk. No: 7/B Üsküdar-İstanbul
Tel: 0505 702 17 02 • 0212 232 16 90
www.kuzeydisdeposu.com • emrahkeskin@kuzeydisdeposu.com

LEONA YÖNETİM HİZMETLERİ TİC. LTD. ŞTİ.
Reşitpaşa Mah. Boruçiçeği Çıkmazı No: 8-1
34467 Sarıyer - İstanbul
Tel: 0212 641 06 13 • info@leonamedical.com

MANNAS DİŞ DEPOSU C-43
Oğuzhan Cad. Ahenk Apt. No: 39 / 1-2-3-5
PK 34096 Fındıkzade-İstanbul
Tel.: 0212 635 77 26 • Fax.: 0 212 635 77 28

MEDICASIMPLE C-14
Nisbetiye Mah. Birlik Sok. No: 3/18 Etiler-İstanbul
Tel: 0506 721 41 27 • gorkem@medicalike.com

MEDIDENT ITALIA B55
Nişanca Mah. İsmail Sefa Sok. Birlik Apt.
No:27 / 10 Fatih-İstanbul • Gsm: 0543 225 08 44

MEDİFARM B23
Merkez:
Cevizli Mh. Tugay Yolu Cd. Pol-Ar İş Merkezi
No:13 Kat:1 Maltepe-İstanbul
Tel: 0216 352 03 03 • Fax: 0216 352 03 99
www.medifarm.com.tr • info@medifarm.com.tr

İstanbul Fatih Şube:
Mollagürani Mah. Gureba Hastanesi Cad. Küre Apt.
No:61 Fatih / İstanbul
Tel: 0212 534 69 19 • Fax: 0212 534 69 18

Ankara Şube:
Sağlık 1. Sok. No: 44 / 2 Kolej-Kızılay / Ankara
Tel: 0312 431 04 93

MEGA DİŞ DEPOSU
Mollagürani Mah. Sarayhamamı Sok. No: 32/B
Fındıkzade-İstanbul
Tel: 0212 532 00 41 • Gsm: 0544 300 54 21
megadisdeposu@gmail.com

FUAR KATILIMCI LİSTESİ
EXHIBITORS LIST

MS DENTAL DİŞ DEPOSU **B-83**
Sarıcalı Mah. 426. Sok 11-A Çarşamba-Samsun
Tel: 0505 453 0 451
www.msdental.com.tr • info@msdental.com.tr

NET TIBBİ SAĞLIK HİZMETLERİ VE TİC. LTD. ŞTİ. (ON DENTAL)
Büyükçiftlik Sk. No: 10/2 D: 1 Şişli-İstanbul
Tel: 0532 658 60 56
kutay@nettibbi.com.tr • www.nettibbi.com.tr

ONUR DİŞ DEPOSU **A-12**
Millet Caddesi Lütufpaşa Sokak No.: 50 / 1
34093 Fındıkzade, Fatih-İstanbul
Tel: 0212 635 78 84 / 85 / 86 • Fax: 0212 635 78 90
onurdisdeposu@gmail.com • info@onurdental.com
onurdental.com

ÖNCÜ DENTAL **A24-25-26**
Oğuzhan Cad. No: 45 Fındıkzade, Fatih-İstanbul
info@oncudental.com • www.oncudental.com
Tel: 444 66 28 • Fax: 0212 523 39 49

PAŞA DENTAL **B-31**
Oğuzhan Cad. Uygar Sok. No: 12 / A
Fındıkzade, Fatih-İstanbul
Tel: 0212 531 2971 • Fax: 0212 531 0033
www.pasadental.com.tr • pasadentalb@gmail.com

RAPİDENT **A-13**
Defterdar Mahallesi Çaycılar Sokak No: 42 Eyüp-İstanbul
Tel: 0212 289 09 84 • info@remdentel.com
www.remdental.com • www.rapident.com.tr

SAKARYA DİŞ DEPOSU ..... **B71 / 72**
Kurtuluş Mh. Bahçıvan Sk. Kent İş Merkezi No: 4
Kat: 1 / 104 Adapazarı-Sakarya
Gsm: 0532 215 8150 • 0546 273 9490

SALMA İÇ VE DIŞ LTD. ŞTİ. (K LINE TÜRKİYE)
Mehmet Akif Mah. Acun Sok. No: 29B PK. 37774
Ümraniye-İstanbul
Tel: 0538 613 98 63 • a.mansour@salmadental.net

SEVENLER DİŞ DEPOSU **C-15**
Molla Gürani Mah. Oğuzhan Cad. No: 22/A Fatih-İstanbul
Tel: 0212 521 44 74
sevenlerdis@gmail.com

SUDEMED DENTAL VE MEDİKAL PAZARLAMA İTH. İHR. LTD. ŞTİ. **B-32**
Çiftliköy Mah. 32324 Sk. Asil 1 Apt. No: 2/2 Yenişehir Mersin
Tel: 0505 822 31 97
sudemedmurat@gmail.com

THE WHITE SMILE **B-84**
Kızılsaray Mah. Güllük Cd.
Toprak Apt. 48/22 Muratpaşa / Antalya
Tel: 0506 178 18 18
info@thewhitesmileturkey.com
www.thewhitesmileturkey.com

ÖZEL TURKUAZ SAĞLIK HİZMETLERİ SAN. VE TİC. LTD. ŞTİ. **C-26**
Aşağı Mah. 191. Sk. No: 3 20800 Acıpayam-Denizli
Tel: 0258 518 40 10
turkuazsaglik100@hotmail.com • www.dentalshop.com.tr

UMG UYSAL MEDİKAL **B-11**
Çobançeşme Mah. Çalışlar 1 Sk. Necmettin Uysal İş Merkezi
No: 1 Yenibosna, Bahçelievler-İstanbul
Tel: 444 4 864
info@umguysal.com • www.umguysal.com/tr

UNITED DENTAL DİŞ PROTEZ SAN. VE TİC. A.Ş. **B-42**
Merkez Mah. Geçit Sk. No: 4 İç Kapı No: 5
(Akın Holding Binası) Şişli-İstanbul
Tel: 0532 563 70 33
ahmet.tokdemir@udlabor.com

VESTA ACADEMY **B-34**
Meridyen Plaza, Çırpıcı Yolu 1 / 530
34173 Merter / İstanbul
Tel: 0212 481 02 20 • Fax: 0212 481 02 46
bilgi@vyg.com.tr
www.vyg.com.tr • www.DrVesta.com

YAMAN DENTAL
Merkez Mah. Asil Sk. Karabeyoğlu İş Merkezi No: 1
Kat: 2 Gaziosmanpaşa – İstanbul
Tel: 0542 636 91 18

YEŞİL DENTAL TIBBİ CİHAZLAR TİC. LTD. ŞTİ. **B-53**
Molla Gürani Mah. Oğuzhan Cad. No: 25/A Fatih-İstanbul
Tel: 0212 532 44 92
yesildental@gmail.com

ZİRKONEX
Gazipaşa Mah. 63. Sok. No:8/2 DİKİLİ- İZMİR
Tel: 0 506 206 19 84
s.kilinc@zirkonex.de • www.zirkonex.de

Kavisli ve Kalsifiye Kanallarla Nasıl Başa Çıkılır?

How to Manage Curved and Calcified Canals?

DR. ANTONIS CHANIOTIS

ABSTRACT

Root canal curvature and calcification introduce factors that increase the risk of procedural accidents during root canal treatment. The inability to achieve patency to the apical third, asymmetrical dentine removal leading to transportation, perforation and instrument fracture inside the curved trajectories are some of the procedural problems that might jeopardize the management of intraradicular infection and result in poor treatment outcomes. In fact, curved and constricted canals introduce such complexity that total instrumentation concepts and specially designed instruments have been developed to deal with the challenge. This lecture seeks to provide and consolidate the principles necessary for understanding the dynamics of curved and constricted canal management and to improve the clinical skills.

Learning Objectives

At the end of this lecture the participant will be able to

- Understand the biological objectives of root canal treatment manipulation in curved and calcified canals
- Understand how to choose instruments for curved and calcified canals
- Understand how to choose techniques for curved and calcified canals
- Practice new techniques and develop new skills
- Take away tips and hints to use them in the everyday practice

Yeni Nesil Endodonti

New Generation Endodontics

DOÇ. DR. MUSTAFA GÜNDOĞAR

ÖZET
Yurt dışında özellikle Amerika ve Kanada gibi Endodonti'de teknolojik gelişmelerin yoğun olarak yaşandığı ülkelerde kök kanal tedavisinde yeni bir çağa adım atılmış durumdadır. Minimal şekillendirme yapılıp, GentleWave ya da lazer teknolojisi ile tüm kanal temizlenmekte ve maksimum diş dokusu korunak kök kanal dolumu tek seansta bitirilebilmektedir. Yeni nesil endodontinin temelini oluşturan bu uygulamaları öğrenip, kendi kliniğinizde etkili bir şekilde uygulayarak hem hasta konforunuzu artırabilir hem de endodontik tedavi başarınızı bir üst seviyeye çıkarabilirsiniz. Bu sunum yeni nesil endodontiye dair tüm basamakları bilimsel veriler ışığında sizlere aktaracaktır.

ABSTRACT
A new era has been taken in root canal treatment abroad, especially in countries such as the USA and Canada, where technological developments are experienced intensively in Endodontics. With minimal shaping, the entire canal is cleaned with GentleWave or laser technology, and root canal filling can be completed in a single session with maximum tooth tissue protection. You can learn these practices, which form the basis of the new generation of endodontics, and apply them effectively in your own clinic, both increasing your patient comfort and increasing your endodontic treatment success to the next level. This presentation will convey to you all the steps of the new generation endodontics in the light of scientific data.

Diş Hekimliğinin Geleceği: Havayolu Odaklı Diş Hekimliği Nedir?

Future of Dentistry: What is Airway Dentistry?

DR. YAĞMUR UZUN ŞENGÖR

ÖZET

Havayolu odaklı diş hekimliği bilimi, nasıl nefes aldığımıza ve hangi faktörlerin yaygın uyku sorunlarına yol açtığına odaklanarak gelişmeye devam ediyor.

Bebeklikten itibaren doğru nefes almayı ve perioral kasları doğru kullanmayı öğretmek, kraniyofasiyal deformiteleri, ortodontik maloklüzyonları, uyku problemlerini, bruksizmi önleyebilir.

Bu sunumda, çocuklarda, uyku sorunlarına bağlı oluşan genel sağlık sorunlarının (DEHB, alt ıslatma, anksiyete, alerjik problemler); yetişkinlerde ise horlama, uyku apnesi, üst hava yolu rezistans sendromu ve aktif bruksizm problemlerinin dişhekimleri tarafından nasıl tedavi edileceği anlatılacaktır.

ABSTRACT

The science of Airway Dentistry continues to develop, focusing on how we breathe and what factors are leading to common sleep problems. From infancy, teaching correct breathing and using the perioral muscles correctly can prevent craniofacial deformities, orthodontic malocclusions, sleep problems, bruxism.

In this presentation, general health problems (ADHD, bedwetting, anxiety, allergic problems) in children due to sleep problems; how to treat snoring, sleep apnea, upper airway resistance syndrome and active bruxism problems in adults by dentists will be explained.

Zorlu Anatomiler ile Nasıl Başa Çıkılır: Yeni Bir Martensitik Eğe Sistemi

How to Deal with Difficult Anatomies: About a New Martensitic File System

DR. RALF SCHLICHTING

ÖZET
Küçük şeyler büyük sorunları çözmeye yardımcı olabilir.

Endodontik tedavi ve retreatment işlemi hekim için teknik olarak zorlayıcı olabilmektedir. Bunun sebebi yalnızca kalıtsal anatomik varyasyon ve zorluklar değildir. Bununla birlikte daha önceki tedaviden kaynaklanan komplikasyonlar ya da kök kanal tedavisi sırasında oluşan kazalar da hekimi zorlayabilmektedir.

Sağlam ve güncel kanıtların inanılmaz önemine ve sürekli eğitime ek olarak, teknik becerilerde sürekli ilerleme sağlamak adına klinik aktivitenin günlük akışında karşılaşılan farklı zorlukları aşabilmek için hekimlerin gerekli materyal kaynaklara da sahip olmaları önemlidir.

Bu sunumda günlük pratiğimizde karşılaştığımız sorunları değerlendirerek tecrübelerimizi sunacağız.

ABSTRACT
Small things can help to solve big problems.

Endodontic treatment and retreatment can be technically challenge for the clinician, not only because of the inherent anatomical variations and difficulties, but also because of the need to solve some complications created in previously performed treatments, or that accidentally occurred during the approach to the root canal treatment.

In addition to the extreme importance of solid and up-to-date scientific knowledge, of constant training, in order to facilitate continuous improvement of their technical skills, it is also important that the clinician has the material resources that help him or her to solve the different challenges that are presented and overcome daily in the course of clinical activity.

With this lecture we intend to present and exchange experiences, regarding the resolution of some of the challenges we encounter in our daily practice.

Günlük Ofis Uygulamasında Dental Lazerler

Dental Lasers in Day to Day Office Practice

PROF. DR. ANA MINOVSKA

ÖZET
Modern diş hekimliği, diş hekimliği mesleğinde bilim, teknoloji ve sanat formunun buluşma yeridir. Günümüzde diş hekimliği, onu değiştiren ve modernize eden yeni çağın teknolojileriyle yakından ilişkilidir. Bu tür diş hekimliği, hastanın bireysel ancak belirli beklentileri olduğu gerçeğine yol açmıştır: tedavi daha az ağrılı, kapsamlı ve hatasız, daha az kanama ile daha az invaziv, daha iyi iyileşme süreci ve daha az randevu ile olmalıdır. Neyse ki, günlük diş hekimliği pratiğindeki ekipmanlar arasında lazerler çok kullanışlıdır ve yüksek teknolojili araçlar olarak hızla ortaya çıkmıştır. Bu sunum, lazerlerin günlük genel ve özel diş hekimliğinde kullanımıyla ilgili bazı önemli hususları ele alacaktır.

Diş etinin yeniden şekillendirilmesi, uçuk tedavisi ve çürük diş materyalinin temizlenmesi dahil olmak üzere çeşitli dental prosedürleri gerçekleştirmek için alternatif bir yol sağlayan lazer uygulamaları; diş eti hastalıklarının tedavisine de olanak sağlar ve hatta dişleri de beyazlatır.

Lazerle yapılan cerrahi işlemlerin daha az ağrı, daha az kanama ile enfeksiyon riski azdır; lazerler daha az invazivdirler ve cerrahi sonrası şişmeye neden olma olasılıkları daha düşüktür. Lazerler diş hekimlerinin daha hassas çalışmasını sağlar. Dental lazerler kullanıldığında iyileşme süreleri tipik olarak daha kısadır.
Sonuç olarak, lazerler diş hekiminin daha kaliteli diş hekimliği sunmasını sağlayabilir.

ABSTRACT
Modern dentistry is a meeting place between science, technology and the art form in the dental profession. Today, dentistry is closely related to the technologies of the new age that change and modernize it. This kind of dentistry has led to the fact that the patient has individual but certain expectations: the treatment should be less painful, comprehensive and error-free, less invasive with less bleeding, better healing and with fewer appointments.

Luckily, among armamentarium in daily dental practice, lasers have rapidly emerged as very useful, high-tech tools. This presentation will address some of the important aspects related to the use of lasers in everyday general and specialist dentistry. Laser applications that provides an alternative way to perform a variety of dental procedure including gum reshaping, cold sore treatment and removing decayed tooth material; also enabling treatment of gum disease harden fillings and even whiten teeth. Surgical procedures performed with lasers lower the risk of infection with less pain, less bleeding; they are less invasive and less likely to cause swelling. Lasers allow dentists to work with more precision. Recovery periods are typically shorter when dental lasers are used. In essence, lasers can enable the dentist to render better-quality dentistry.

Hızlı ve Yavaş Düşünme – Modern Hekimlik için Modern Yaklaşım

Thinking Fast and Slow – A Modern Approach to Contemporary Restorative Dentistry

DR. KORAY FERAN

ÖZET

Her hastadan toplanan bilgi ve bu bilgiyi analiz edip, doğru tanıya ve böylece doğru tedaviye varabilmek ve hastaya bunu sunabilmek modern hekimliğin temelidir.

Yavaş düşünmek her zaman yanlış diagnoz, uygun olmayan ya da yetersiz tedaviyi, gelecekteki "görünmez" problemleri, hasta ile iletişim problemlerini ve bunların getirdiği stresi ve maddi ve manevi problemleri önleyebilir.

Modern hasta tedavisinde doğru ve tam diagnoz şarttır. Tam diagnoz da sistematik bir şekilde tam bilgi toplayıp ve yavaş düşünmeyi gerektirir. Bu kısa sunum umarım çalışma hayatınızı daha kolaylaştırıp daha profesyonel, verimli ve tatmin edici yöne değiştirebilir.

ABSTRACT

Full documented patient assessment and proper time spent on diagnosis and treatment planning and patient communication is the foundation of modern dental care.

It prevents missed diagnoses, miscommunication, incorrect or incomplete treatment, future problems and associated stress and financial and reputational problems.

The basis of all healthcare is proper diagnosis. The basis of all diagnosis is proper documentation and taking time to think.

I hope that this short presentation will improve the way you work and make it less stressful and more professional and rewarding.

İkonik Çözüm: Minimal İnvaziv Anterior Estetik

The Iconic Solution: Minimally Invasive Anterior Aesthetics

DR. SHIRAZ KHAN

ÖZET
Minimal invaziv diş hekimliği, günümüz estetik diş hekimliğinde her zamankinden daha önemli bir ilkedir. Hastaların daha bilinçli hale gelmesi ve teknolojinin ilerlemesiyle, estetiği geliştirmek için yeni ancak iyi araştırılmış teknikleri kullanma ihtiyacı her zaman aranmalıdır. Kompozit rezin restorasyonlar, minimal hazırlık ve iyi orta vadeli sonuçlarla estetiği geliştirmek için bir dizi fırsat/şans sağlar. Ayrıca, rezin infiltrasyonlu white spot yönetimi, estetiği en üst düzeye çıkarırken madde kaybını en aza indiren bir tekniktir. Minimum mine yüzey hazırlığı ile en uygun estetik sonuçları gösteren ICON, tüm dünyada on yıldan fazla araştırma ve vakalara konu olmuştur. Sunum, bir dizi anterior kompozit vakayı gösterecek ve katılımcıların ICON rezin infiltrasyonunun altında yatan teknolojiyi ve beyaz noktaların kırılma indeksindeki değişikliğin farklı durumlar ve klinik senaryolarda white spot lezyonlarını maskelemek için nasıl kullanılabileceğini anlamalarına olanak tanıyacaktır. Ayrıca, sonuçları optimize etmek için kullanılabilecek ek önlemlerle birlikte white spot derinliği ve kalınlığının teşhis süreci tartışılacaktır.

ABSTRACT
Minimally invasive dentistry is a principle that is ever more important in aesthetic dentistry of today. With patients becoming more aware, and technology advancing, the need to use novel yet well-researched techniques to improve aesthetics should always be sought. Composite resin restorations provide a host of opportunities/chances to improve aesthetics with minimal preparation and good medium-term outcomes. Furthermore, white spot management with resin infiltration is a technique that minimizes invasion, whilst maximization of aesthetics. ICON has more than ten years of research and cases from all around the world that demonstrate optimal aesthetic outcomes with minimal enamel surface preparation. The lecture will demonstrate a host of anterior composite cases, as well as allow for delegates to understand the technology behind ICON resin infiltration, and how the alteration of the refractive index of white spots can be used to mask white spot lesions in a range of clinical situations and scenarios. Furthermore, the process of diagnosis of the depth and thickness of the white spot will be discussed, along with adjunctive measure that may be used to optimize outcomes.

Dt. Serdar Sıralar Özel Stand-up Gösterisi: Diş Hekimi Olmak

Dt. Serdar Sıralar Stand-up Show: Become a Dentist

DT. SERDAR SIRALAR

ÖZET
Diş hekimliğinin gülümseten yüzü Dt. Serdar Sıralar Stand-Up gösterisi ile sahnede olacak. Diş hekimliği mesleğinin yanı sıra Türkiye'de ve dünyanın birçok ülkesinde Stand-Up gösterileri yapan Sıralar, ORAL-MORAL isimli kitabın da yazarı. Korkulan diş hekimliği tedavilerini ve deneyimlerini kahkahalara dönüştüren Sıralar, Sempozyumun finali ve GREATIST 2022'inin ilk günü bitiminde katılımcıları kahkahalarla uğurlayacak.

Maksiller Sinüs Ogmentasyon Tekniklerinde Kıymetli Bilgiler ve İpuçları

Pearls and Tricks in Maxillary Sinus Augmentation Techniques

PROF. DR. PABLO GALINDO-MORENO

ÖZET
Bu sunum maksiller sinüs taban tekniklerinde kolaylık ve öngörülebilirlik için gerekli cerrahi faktörler üzerine odaklanacaktır. Bu faktörlerin kullanılan greftin sağlamlığına, kaza ve komplikasyonların önlemeye ve ilgili bölgeye yerleştirilen implantların uzun dönem sağ kalımına olan etkisi konuşulacaktır. Bunun yanında bu tekniklerin gerçekleştirilmesi için gerekli biyomateryal tercihi de incelenecektir.

ABSTRACT
This presentation will be focused in those surgical factors that to easier and more predictable maxillary sinus floor techniques. It will be focused on how these factors influence the consolidation of the graft used, prevent accidents and complications of these techniques and increase the long-term survival of implants placed in this location. It will also address the choice of biomaterial suitable for the realization of these techniques.

Perio-İmplant Hastaları için Konvansiyonel ve Dijital Çözümler: Tavsiye ve İpuçları

Conventional and Digital Surgical Solutions for Perio-Implant Patients: Tips and Tricks

PROF. DR. TOLGA F. TÖZÜM

ÖZET
İmplant diş hekimliği dental pratiğimizin önemli ve vazgeçilmez bir parçasıdır. Günlük klinik pratikte hastalarımız için en iyi ve kullanışlı teknikleri, materyal ve metodları kullanmalıyız. Sert ve yumuşak doku prosedürleri ve full mouth rehabilitasyonlar için konvansiyonel cerrahi teknikler kadar dijital uygulamaların bulunduğu modern tedavileri de tercih etmeliyiz. Bu sunumda interdisipliner yollarla ve ileri cerrahi çözümlerle tedavi edilmiş bazı vakaları özetlemeye çalışacağız.

ABSTRACT
Implant dentistry is a significant and indispensable part of our dental practice. In the daily clinical practice, we should use the best and the most useful technique, material, and method in the treatment of our patients. As well as conventional surgical treatments, contemporary therapies with digital applications should also be chosen including hard and soft tissue procedures and full mouth rehabilitations. This lecture will try to summarize some cases treated with inter-disciplinary ways and advanced surgical solutions.

Konservatif Temporomandibular Rahatsızlıkların Yönetimi: Sıkça Sorulan Sorular

Conservative Temporomandibular Disorder Management: Frequently Asked Questions

PROF. DR. ZIAD AL-ANI

ÖZET
Temporomandibular bozukluklar (TMB) genel diş hekimliğinde tartışmalı bir konu olarak değerlendirilmektedir. Yalnız etiyoloji değil aynı zamanda tedavi ile ilişkili olarak çok çeşitli ve sıklıkla birbiri ile çelişen bakış açıları gündeme gelmektedir. Bu bilinmezlik sıklıkla diş hekimlerini ikinci basamak tedavi için yönlendirmeye teşvik etmektedir. Sıklıkla yinelenen bir başka konu da hastaların genel diş hekimliği pratiği içerisindeki yönetimlerinin -örneğin splint tedavisinin- uygun bir karşılığının/bedelinin olmamasıdır. Bu sık karşılaşılan durum karşısında güvenilir güncel bilgi ve tüm yönleriyle uygun eğitimler esastır.

TMB hastalarına uygulanan tüm tedavilerin mutlaka kanıta dayalı olması ve her zaman hasta için en iyisi olacak şekilde uygulanması gerekmektedir. Pek çok tedavi planlaması bu kriterleri karşılamamakta ve yönetimde kafa karışıklıklarına sebep olmaktadır.

Bu 'Soru/Cevap' dersinin hedefi temporomandibular bozukluk (TMB) yönetimindeki soruları yanıtlamak ve TMB hastaları için basit bir tanı ve tedavi rehberi sunmaktır. Bununla birlikte çok karışık olmaması ve diş hekimlerinin ilgili bilgileri özümseyebilmeleri hedeflenmektedir. Amaç katılımcıya kanıta dayalı bir yaklaşım ve spesifik tedavi rejimleri sunulmasıdır.

ABSTRACT
TMD management in general dental practice is widely regarded as being a contentious subject, with several differing and often diametrically opposed viewpoints being aired, not only in relation to aetiology and diagnosis but also in relation to treatment. This uncertainty often prompts the dentist to refer for secondary care. Another recurring issue is the lack of adequate remuneration in the general dental services for management of the patients, for example by splint therapy. Sound up-to-date knowledge and proper training of all aspects of this commonly encountered condition is essential.

It is important that all treatments delivered to a TMD patient should be evidenced-based and should always be in the patient's best interests. Many treatment modalities are proposed that do not fulfil these parameters and can lead to confusion in management.

The objective of this 'Question and Answer' lecture is to address questions on temporomandibular disorder (TMD) management and suggest simple examination and treatment guidelines for TMD patients that, while not being overly complicated, should enable the dentist to elicit all relevant information. The aim is to direct the participant toward a more evidence-based approach and specific treatment regimes.

Modern İmplantolojide Yumuşak Doku Yönetimi

Soft Tissue Management in Modern Implantology

DR. EGON EUWE

ÖZET
Estetik bölgede ¨Görünmez Tek Diş Replasmanı¨ implantolojide on yıllardır zirvelerden birisi olarak kabul görmüştür. Bu prosedür bünyesinde hem sert hem de yumuşak dokuların korunması, rekonstrüksiyonu ve remodellingi gibi çeşitli cerrahi yönleri barındırmaktadır. İmplant, bağlantı ve abutment tasarımları önemli rol oynamakla birlikte, son zamanlarda Zirkona, Alumina ve Lityum disilikat gibi materyallerin kullanıldığı metalsiz CAD CAM teknolojileri ile protetik alandaki gelişmeler estetik ve biyolojik anlamda devrim niteliğindedir. Gingival alandan implant boynuna ve diş benzeri restorasyonun çıkış yaptığı görünür alana doğru ilerleyen 3-4 mm'lik alanda hekim-teknisyen takımı dörde kadar farklı arayüzde, farklı komponent ve materyaller kullanarak pozisyonlandırma yapmak durumundadır. Ayrıca çıkış profilinin dar bir bağlantıdan çok daha geniş bir anatomik çapa genişletilmesi gerekmekte ve bu çap boyunca farklı yumuşak doku tabakaları geçilmektedir. Her katmanın kendi spesifik karakteristiğinin ve özelliğinin bulunduğu unutulmamalıdır. Bu sürecin sonunda stabil krestal kemik seviyelerinin korunması bugün de başarılı implant tedavisinin en çok aranan özelliğidir.

Konferans mükemmelliğe giden ve uzun süreli klinik stabilite sağlayan yolun dikkatlice tasarlanan parçaların katmanlara spesifik doku özelliklerine saygı göstermesinden geçtiğini vurgulamaktadır.

Anahtar kelimeler: Biyolojik genişlik, çok-katmanlı yumuşak doku felsefesi, şişe boynu çıkış profili, ağız-sulkus ve bağlantı epitelyumu, CT ataşmanı, krestal kemik, yumuşak doku kalınlığı, estetik mükemmellik.

Öğrenme Hedefleri:
- Pembe müdahale nasıl, ne zaman ve niçin en iyi şekilde kullanılmalı
- Biyolojik genişlikteki farklı katmanları anlamak. Diş vs. İmplant
- Stabil krestal kemik seviyeleri için bir reçete
- Biyouyumlu çıkış profili için bir teklif

ABSTRACT
"Invisible Single Tooth Replacement" in the Esthetic zone has been considered for decades one of the pinnacles of Implantology. This procedure embraces surgical aspects of both hard and soft tissue preservation, reconstruction & remodeling. Implant, connection and abutment design play an Important role as well, and recent Prosthodontic advances in the field metal free CAD CAM technology with materials like Zirconia, Alumina and Lithium Di-Silicate created an Esthetic and Biological breakthrough. Going through the Gingival section from the neck of the implant towards the visible part of the Emerging tooth-like restoration, the team technician-clinician has to position up to four different interfaces between the different components and materials in this 3-4mm of running space. They have to widen also substantially the emergence profile going from a narrow connection to a much wider anatomical perimeter crossing different layers of soft tissue, every layer with its own specific characteristics and features. At the end of this process stable crestal bone levels remain still today one of the most wanted features of successful implant treatment.

The Lecture addresses the key elements on the way to excellence were the different pieces of carefully designed hardware have to respect the layer specific tissue features to obtain a long-lasting clinical stability.

Keywords: Biologic width, multi-layer soft tissue philosophy, Bottle Neck Emergence profile, Oral, Sulcus and Junctional Epithelium, CT attachment, Crestal Bone, Soft Tissue Thickness, Esthetic Excellence.

Learning Objectives:
- How, when and why to optimize the pink interface
- Understanding of the different layers within the biologic width. Teeth Vs Implants
- A recipe for stable crestal bone levels
- A proposal for a bio-friendly emergence profile

Biyoseramikler- Obturasyondan Rejenerasyona. Endodontik Tedavinin İmkanlarını Genişletmek

Bioceramics-from Obturation to Regeneration. Expanding the Possibilites of Endodontic Therapy

PROF. DR. JAMES PRICHARD

ÖZET
Torabinejad 1006 yılında MTA'yı tanıttığından beri çok daha fazla diş kurtarılabilir olmuştur. Bu materyalin yeni nesilleri kullanışlılık açısından geliştilmiştir ve hastalara uygulanan tedaviler de genişlemiştir. Vital pulpa tedavileri, obtürasyon, perforasyon tamirleri ve cerrahi endodontik artık çok daha fazla öngörülebilir ve iyi sonuçlar göstermektedir.

ABSTRACT
Since Torebinejad introduced MTA in 1996, more teeth have become saveable. The latest generations of these materials have improved usability and expanded treatments being provided to patients. Vital pulp therapy, obturation, perforation repair and surgical endodontics have now become even more predictable with ever improving outcomes.

DR. JIN VAGHELA & DR. ALI CHOHAN

Öngörülebilir Kompozit Bonding ve Minimal İnvaziv Estetik Diş Hekimliği

Predictable Composite Bonding and Minimally Invasive Aesthetic Dentistry

ÖZET
Dr Jin ve Dr Ali dinamik konuşmacılardır ve bu konuyu karşılıklı bir tartışma olarak sunarak, her adımın artılarını ve eksilerini tartışacaklar.

Kompozit bondingler son birkaç yılda oldukça popüler hale geldi ve diğer restorasyonlara kıyasla minimal invaziv olduklarından dolayı, birçok hasta tercih etmeye başladı.

Bu sunum, fonksiyonel ve estetik bileşenleri de içeren, öngörülebilir kompozit işlemleri için gerekli planlamaya bütüncül bir bakış üzerine konumlandırılmıştır. Konuşmacılar ayrıca bağlanmayı optimize etmek için hangi yapıştırma protokol ve tekniklerininin izlenmesi gerektiğini de tartışacaklar. Estetik endişeler, beklentiler ve bunları karşılamak için uygulanması gereken şekillendirme prosesleri de sunumun önemli bir parçası olacak.

Dr Jin ve Dr Ali, tarihsel bilgiyi modern yöntemlerle kullanmamıza imkan tanıyan, non-invaziv yapıştırma teknikleriyle gerçekleştirilmiş bir vakayı sunarak bitirecekler.

ABSTRACT
Dr Jin and Dr Ali are dynamic lecturers and will present this topic as a debate and discuss pros and cons of each step through out.

Composite Bonding has become popular in the last few years and many patients now prefer this as it is minimally invasive compared to other restorations. This presentation will provide an overview of the planning required for predictable composite bonding including the functional and aesthetic components. The speakers will also discuss bonding protocols and techniques to optimise bonding. Speakers will outline the aesthetic considerations and how to use composite line angles to manipulate shape.

The speakers will finish by presenting a case with non-invasive adhesive techniques that now allow us to use historic knowledge with modern methods.

Reciproc: Sadeliğin Etkinliği

Reciproc: The Effectiveness of Simplicity

DR. THEODORE MANDAS

ABSTRACT
Single file canal preparation and asymmetrical mechanical reciprocation are widely used for canal preparation. Reciproc (VDW) was the first system introduced in the market that combined those two features. Since launch, more than 400 studies and scientific publications supported the benefits of the "Reciproc concept". This presentation will discuss, from an evidence based point-of-view, all the parameters related to the clinical behavior of the system. Safety, efficiency and simplicity of Reciproc will be documented through a series of clinical examples with emphasis on the management of challenging cases, such as calcified, blocked and severely curved canals. The "no-glidepath" concept will be enlightened and clearly distinguished from cases where a glidepath should be created. Finally, advanced cleaning and disinfecting protocols will be addressed. At the end of this lecture, the participant will be able to understand the unique concept of canal preparation with Reciproc without any prior instrumentation and realize the benefits of the reciprocation movement in clinical practice.

Minimal İnvaziv Kök Kanal Şekillendirmesi

Minimal Invasive Root Canal Shaping

DOÇ. DR. TAHA ÖZYÜREK

ÖZET
Gelişen irrigasyon aktivasyon sistemleri sayesinde kanal şekillendirme işlemlerini en aza indirerek kök kanal sistemini temizlemek mümkün hale gelmiştir. Kök kırıkları ve çatlaklarının klinikte görülme sıklığındaki artış nedeniyle kanal tedavili dişlerin prognozu kötü yönde etkilenmektedir. Bu nedenlerle kök kanal şekillendirmede daha konservatif olmak ve klinik pratikte irrigasyon aktivasyon yöntemlerinin yoğunluğunu arttırmak gerekmektedir. Bu sunumda klinikte uygulayabileceğimiz konservatif, basit ve güvenli kanal şekillendirme teknikleri güncel literatür ışığında tartışılacaktır.

ABSTRACT
Thanks to the developing irrigation activation systems, it has become possible to clean the root canal system by minimizing the canal shaping processes. Due to the increase in the frequency of root fractures and cracks in the clinic, the prognosis of teeth with root canal treatment is adversely affected. For these reasons, it is necessary to be more conservative in root canal shaping and to increase the intensity of irrigation activation methods in clinical practice. In this presentation, conservative, simple and safe canal shaping techniques that we can apply in the clinic will be discussed in the light of current literature.

Klinik Pratiğinde MTA

MTA in Clinical Practice

DT. HAYRULLAH KAYA

ÖZET
Diş hekimliği pratiğinde en çok uygulanan tedavilerden olan endodontik tedavilerde açık apeksli dişlerin tedavisi ve perforasyon gibi durumlar sıklıkla karşımıza çıkmaktadır. Bu sunumda, standart endodontik prosedürler ile çözemediğimiz durumları tek bir materyal ile nasıl çözebileceğimiz ayrıntılı olarak anlatılacaktır. Tedavi endikasyonlarımızda bize yeni tedavi seçenekleri sunan MTA'nın, klinik uygulamaları dental operasyon mikroskobu ile çekilmiş videolar ve fotoğraflar ile gösterilecektir. Bu klinik uygulamalar aynı zamanda bilimsel yayınlar ile desteklenerek anlatılacaktır.

ABSTRACT
In endodontic treatments, which is one of the most applied treatments in dentistry practice, conditions such as the treatment of teeth with open apex and perforation are frequently encountered. In this presentation, it will be explained in detail how we can solve the situations that we cannot solve with standard endodontic procedures with a single material. The clinical applications of MTA, which offers us new treatment options in our treatment indications, will be shown with videos and photographs taken with a dental operation microscope. These clinical applications will also be explained with the support of scientific publications.

Endodontik Tedavide Başarıya Giden Yol: İrigasyon

The Path to Success in Endodontic Treatment: Irrigation

DOÇ. DR. BURÇİN ARICAN ALPAY

ÖZET
Endodontik tedavinin temel amacı, enfekte olmuş kök kanalı içinde bulunan nekrotik doku ve mikroorganizmalar ile bunların yan ürünlerini kök kanalından uzaklaştırmak ve yeniden kolonizasyonlarını önlemektir. Kök kanal sisteminin karışık ve komplike anatomisi bu dezenfeksiyonu zor bir iş haline getirir. Yapılan çalışmalar mekanik şekillendirme ile kök kanal duvarlarının büyük oranda temizlenemediğini göstermektedir. Buradan yola çıkarak, günümüzde endodontik tedavinin başarı şansının artık büyük oranda etkili irigasyon ve irigasyon aktivasyonuna bağlı olduğunu biliyoruz.

Bu sunumda günümüz tedavi protokollerinde kullanılan irigasyon ajanları, vakaya göre kombine irigasyon ajan kullanımı, güncel irigasyon aktivasyon sistemleri ve klinik kullanımının önemi güncel literatür ışığında katılımcılara aktarılacaktır.

Fonksiyonel Dişlerin Tasarımı

Functional Tooth Redesign

DR. ANDI DRAGUS

ÖZET
FDT; doğal dişler ya da implantlar üzerinde veneerler, kuronlar ya da köprüler şeklinde temsil edilen stomatognatik sistemdeki yapay hacimlere fonksiyonel ve estetik şekilde entegre bir konseptdir. Bu konsept mandibular dinamikleri dengede tutmak ve konuşma, nefes alma, yutkunma, çiğneme, stres yönetimi ve estetik şeklinde tanımlanan 6 fonksiyonu sürdürmek için tasarlanmıştır.

FDT konsepti kondilografiye ve sonuçta edinilen tüm klinik verilerin dental laboratuvara aktarılmasına dayanmaktadır.

Niçin kondilografi?
Modellerin artikülatörlere yüz arkları yardımıyla yerleştirilmesinin ve artikülatörün programlanmasının ardından dental teknisyen artikülatörde yeniden üretilen mandibular dinamikler tarafından yönlendirilecektir. Böylece veneerler, kuronlar ya da köprüler şeklinde kendini gösteren yapay hacimler kesin konumlarında yerleştirilebileceklerdir.

FDT dental klinikteki tedavi planından ve denttal laboratuvardaki tedavi planından oluşmaktadır.

Dental klinikteki protetik tedavi planlanlamasının stratejisi, vizyonu ve öngörülebilirliği indirekt olarak dental laboratuvarda protetik işlerin yapılması ile gerçekleştirilir. Böylece iki tedavi planlaması bulunmaktadır. Eğer laboratuvar artikülatörü programlamak üzere tüm verileri doğru bir şekilde alamazsa ve yüz arkı ya da kondilograf yoluyla çene pozisyonları tam olarak aktaramazsa sonuçta oluşan protetik iş rastgele bir pozisyonda olacaktır ve hasta ağzındaki ihtiyaç duyulan fonksiyon garanti edilemeyecektir.

ABSTRACT
FTR is a prosthetic concept both functional and esthetic that aims to integrate in the stomatognathic system the artificial volumes represented by veneers, crowns and bridges on the natural teeth or on the implants. The concept is designed to preserve the balance of the mandibular dynamics and to reproduce the 6 functions of speaking, breathing, swallowing, chewing, stress management and esthetics.

The FTR concept is based on the condilography and the transfer of all the resulted data from the dental clinic to the dental laboratory.

Why the condilography?
After mounting the models in the articulator with the support of the facial bow, and after programming the articulator, the dental technician will be guided by the mandibular dynamics reproduced on the articulator, which results in correctly establishing the exact position of the artificial volumes represented by veneers, crowns or bridges.

FTR is comprised of the treatment plan from the dental clinic and the tratment plan from the dental laboratory.

There are 2 treatment plans because the strategy, vision and predictibility of the prosthetics treatment plan from the dental clinic is continued indirectly in the dental laboratory where the prosthetic work is realized. If the dental laboratory does not receive all the data to correctly program the articulator and to correctly execute the transfer of the jaws position with the facial bow or with the condilograph, then the resulted prosthetic work will be going through a random realization, without guaranteeing the functionality required in the mouth of the patient.

ZTM. ÖMÜR PAK

ZT. SİNAN AKDEMİR

High End Dentistry'nin Adım Adım Yapay Zekaya Evrimi

The Evolution of High End Dentistry Towards Artificial Intelligene / Digital Dentistry

ÖZET
High and Dentistry / Dijital Dentistry
Felsefe: İşletmenizde Mavi okyanus stratejisi felsefesini anlamak.
Sentrik ve Miyosentrik Aksiyografi, Zebris, Habituel interküspidal problem, kasların balansızlık ve çalışmalarımıza etkisi. Artikülatörlerin kullanım limitleri, klasik facebow problemleri ve alçı modellere yansıması, ful dijital hayata aktarımı.

Fonksiyon her şey değildir, ancak fonksiyonsuz her şey hiçbir şeydir.
Estetik fonksiyonsuz olur mu? Fonksiyonu olmayan estetik olabilir mi?
Elab- The High End Standart of Shade taking
Smile Design- What you see is What you get

Marketing in a completely Digital World: Alacağını önceden gör prensibi.

1. Felsefe
2. Sentrik
3. Epa
4. Okk sence
5. Scann
6. Zebris
7. Aksiyografi
8. Facebow
9. Full dijital workflow
10. Digital – Handmade
11. Elab
12. Smile design
13. Model management

ABSTRACT
High End Dentistry / Digital Dentistry

Philosophy of Blue Ocean Strategy in your Business

Centric Relation / Myocentric/ Achsiography (Zebris) / the Problems with Habituel Intercuspidation / Muscular Disbalance and the Effect on Our Work / The Limitations of the Classic Artikulator / The limitations of the Classic Facebow / The Problems with the Gypsum Modell / Integration to the Full Digital World

Function is not Everything, but without Suction is Everything Nothing

Is there aestetic without function?
Elab- The High End Standart of Shade taking
Smile Design- What you see is What you get,
Marketing in a completely Digital World

Süt Azı Dişinin Rejeneratif Endodontik Tedavisi: Bir Olgu Sunumu

Regenerative Endodontic Treatment of Primary Molar Tooth: A Case Report

Yazar: **DOÇ. DR. NESLİHAN ÖZVEREN,** *Trakya Üniversitesi Diş Hekimliği Fakültesi, Çocuk Diş Hekimliği AD.*
Diğer Yazar(lar): **UZM. DT. KÜBRA YAMAN ŞİŞMAN, ARAŞ. GÖR. DT. BÜŞRA YÜKSEL**

ÖZET
Amaç: Diş agenezisi, en sık karşılaşılan gelişimsel diş anomalisidir. Eğri, ince, kırılgan köklere sahip süt azı dişlerinde apikal daralma olmadığından kök kanal tedavisi prosedürlerini uygulamak zorlayıcı olmaktadır. Bu vaka raporu germ eksikliği olan ikinci süt azı dişin rejeneratif endodontik tedavi ile tedavisini anlatmaktadır. **Olgu Sunumu:** Kliniğimize 85 numaralı dişinde tedavi gereksinimi sebebiyle 11 yaşında bir hasta başvurdu. Klinik muayenenin ardından başka bir diş kliniğinde 85 numaralı dişin pulpasının ekstirpe edildiği tespit edildi. Radyolojik incelemede dişin daimi diş germinin olmadığı görüldü. İkinci süt azı dişi, %2,5 NaOCl irrigasyonu ve kök kanal medikamenti olarak kalsiyum hidroksit içeren 2 ziyaretlik bir rejeneratif endodontik protokolle tedavi edildi. 1 ay boyunca semptomu olmayan dişe 15# K-file ile apikal kanama sağlandı ve beyaz mineral trioxide aggregate (MTAPlus, AvalonBiomedInc. ABD) ile koronal kapama uygulandı. Dişin kalıcı restorasyonu kompozit (Charisma, HereusKulzer, Almanya) ile tamamlandıktan sonra hastanın klinik ve radyografik kontrol muayeneleri yapıldı. **Sonuç:** Kalıcı diş germi olmayan ikinci süt azı dişin rejeneratif endodontik tedavisinin sonuçları 1,3,12,24 aylık takiplerde umut vericiydi.

Anahtar Kelimeler: Agenezis, süt azı dişi, rejeneratif endodontik tedavi.

ABSTRACT
Aim: Dental agenesis is the most common developmental tooth anomaly. Root canal treatment procedures are difficult because there is no apical constriction in primary molars with curved, thin, fragile roots. This case report describes the treatment of the second primary molar with permanent tooth germ agenesis with regenerative endodontic therapy. **Case Report:** A 11-year-old patient with need for treatment in tooth 85 applied to our clinic. After the clinical examination, it was diagnosed that the pulp of tooth 85 was extirpated in another dental clinic. Radiological examination obversed that the tooth did not have a permanent tooth germ. Second primary tooth was treated by a common, 2-visit regenerative endodontic protocol that used 2.5% NaOCl irrigation, medication with calcium hydroxide placed in the root canal. Apical bleeding was induced with 15# K-file, and coronal sealing with white mineral trioxide aggregate (MTAPlus,AvalonBiomedInc. USA) was performed for tooth with no symptoms for 1 months. Clinical and radiographical control examinations of the patient was performed, after completing dental restoration with composite (Charisma, HereusKulzer, Germany). **Result:** The results of the regenerative endodontic treatment of second primary molar with permanent tooth agenesis was promising at 1,3,12,24 month follow-ups.

Key words: Agenesis, primary molar, regenerative endodontic treatment

Bebek Diş Çıkarma ile İlgili YouTube™ Bilgilerinin Değerlendirilmesi

Evaluation of YouTube™ Information About Baby Teething

Yazar: **DT. BAŞAK AKDAĞ,** *İstanbul Aydın Üniversitesi, Pedodonti AD.*
Diğer Yazar(lar): **DR. ÖĞR. ÜYESİ SEVGİ ZORLU, DR. ÖĞR. ÜYESİ ASEL ÜSDAT ÖZTÜRK**

ÖZET
Amaç: Bebeklerde diş çıkarma semptomları ve bu semptomların giderilmesine yönelik öneriler sunan YouTubeTM videolarının içerik kalitesini değerlendirmektir. **Yöntem:** YouTubeTM aramalarında Google Trends'e göre en popüler 3 Türkçe anahtar kelime kullanılarak aratılan ilk elli YouTubeTM videosu çalışmaya dahil edildi. Konu ile ilişkisiz olan 19, tekrarlayan 30, kimin yüklediği belli olmayan 4 video çalışma dışı bırakıldı. Videoların izlenme, beğenilme ve yorum sayıları, süreleri, videoları kimlerin hangi amaçla yüklediği, videolarda diş çıkarma sürecindeki hangi rahatsızlıklardan bahsedildiği ve bu rahatsızlıkların giderilmesi için ne gibi önerilerde bulunulduğu kaydedildi. Videolardaki önerilerin bilimsel olarak kanıta dayalı olup olmadığı değerlendirildi ve istatistiksel analizler yapıldı. BULGULAR: Videoların ortalama süresi 4:38" ve ortalama izlenme, beğenilme ve yorum sayıları sırasıyla 46.283, 485.79 ve 60.551 idi. Videoları yükleyenlerin %35.78'i pediatrist, %9.47'si pedodontist, %11.57'si diş hekimi, %8.42'si diğer sağlık çalışanı, %21.04'ü ebeveyndi. Video paylaşımlarının %63.94'ü eğitim, %18.94'ü reklam ve %20'si deneyim paylaşımı içindi. Videoların %6.60'ında aromaterapi ve homeopatik tedavi önerilmiştir, en çok tavsiye edilen ise%37.5 ile karanfildir. Aneljezik önerimi %26.80 ve bu kişilerin %50'si parasetamol önermiştir. Bebeklerin yaşadığı rahatsızlıkları gidermek amacıyla %51.54 diş kaşıyıcılar, %28.86 soğuk sebzeler tavsiye edilmiştir. Tüm videoların %39.17'sinde hekim kontrolü tavsiye edilmiştir, önerinin %28.94'ü pediatristlere aittir. SONUÇ: Diş çıkarma semptomları ve bunlarla baş etme yöntemlerine ilişkin YouTubeTM video içerikleri, kanıta dayalı olmayan çok sayıda öneri içermektedir. Sağlıkla ilişkili konularda YouTubeTM platformundan yapılan bilgi paylaşımlarının, sağlık otoriterleri tarafından denetlenmesi yararlı olabilir.

Anahtar Kelimeler: Youtube, Bebeklerde Diş Çıkarma.

ABSTRACT
Aim: To evaluate the content quality of YouTubeTM videos, which provide information about baby teething symptoms and recommendations for relieving. METHODS: The first fifty YouTubeTM videos that were searched by using the three most popular Turkish keywords according to Google Trends in YouTube searches were included in the study. Out of these videos, nineteen unrelated, thirty repetitive, and four videos with unknown uploaders were excluded from the study. The duration of the videos, the number of views, the number of likes and comments, the purpose of videos, uploaded by whom, and finally, what discomforts in the teething process were mentioned in the videos, and what suggested eliminating the discomforts were recorded. It was evaluated whether the recommendations in the videos were scientifically evidence-based and statistical analyzes were performed. **Results:** The average duration of the videos was 4:38" and the average numbers of views, likes, and dislikes were 46.283, 485.79 and 60.551, respectively. Of those who uploaded the videos, 35.78% were pediatricians, 9.47% were pedodontists, 11.57% were dentists,8.42% were other healthcare professionals, and 21.04% were parents. 63.15% of the video shares were for education, 18.94% for advertising, and 20% for experience sharing. Aromatherapy and homeopathic treatment were recommended in 6.60% of the videos, the most recommended are clove with 37.5%. The analgesic recommendation was 26.80% and 50% of them recommended the paracetamol group. Teethers (51.54%) and cold vegetables (28.86%) were recommended to relieve the discomfort experienced by babies. Physician control was recommended in 39.17% of all videos, and 28.94% of the recommendation was from pediatricians. Discussion: YouTubeTM video contents on teething symptoms and ways to deal with them contains many non-evidence-based recommendations. It may be beneficial for health authorities to supervise information sharing on the YouTubeTM platform on health-related issues

Key words: Youtube, Baby Teething.

Detoks Suyu ve Enerji İçeceğinin Farklı Restoratif Materyallerin Renk Stabilitesine Etkisi

The Effect of Detox Juice and Energy Drink on Color Stability of Different Restorative Materials

Yazar: **DR. ÖĞR. ÜYESİ DİLBER BİLGİLİ CAN,** *Van Yüzüncü Yıl Üniversitesi Diş Hekimliği Fakültesi, Restoratif Diş Tedavisi AD*

ÖZET

Amaç: Çalışmanın amacı, farklı rezin kompozit materyallerin enerji içeceği ve detoks suyuna maruz kaldığında renk stabilitesini değerlendirmektir. **Gereç/Yöntem:** Bu çalışmada test edilmek üzere bir indirekt (Gradia İndirekt (GRA)), bir bulk-fill (Beautifil Bulk (SBB), bir enjekte edilebilir (G-aenial Üniversal Injectable (GCİ) ve bir mikrohibrit kompozit (G-aenial Posterior (GCP) olmak üzere 4 farklı rezin kompozit kullanıldı. Toplamda 72 adet örnek hazırlandı. Örnekler 24 saat distile su içerisinde bekletildikten sonra başlangıç renk ölçümleri bir spektrofotometre ile yapıldı. Her materyal grubuna ait örnekler farklı solüsyonlarda bekletilmek üzere 3 alt gruba ayrıldı (n=6): Distile su, detoks içeceği ve enerji içeceği. Örnekler solüsyonlarda, 37^{0}C' de ve etüvde 7 gün boyunca bekletildi ve solüsyonlar günlük olarak yenilendi. 7. günün sonunda renk ölçümleri tekrarlandı. Tüm örneklerin renk ölçümleri gri zeminde ve her bir örnekten 3 er ölçüm alınarak yapıldı ve L, a, b değerleri kaydedildi. Renk değişiklikleri CIEDE2000 formülü ile hesaplandı. ΔE00 renk değerlerinin karşılaştırılmasında İki Yönlü Varyans Analizi kullanıldı ve çoklu karşılaştırmalar TUKEY HSD Testi ile incelendi. ($p<0,05$). **Bulgular:** Tüm içeceklerden elde edilen ΔE00 ortalama değerleri farklılık göstermiştir. Enerji içeceğinde ve detox suyunda istatistiksel olarak en yüksek ΔE00 değerleri SBB grubunda elde edilirken en düşük değerler ise GRA ve GCİ grubunda bulundu ($p<0,001$). Tüm grupların distile suda ölçülen ΔE00 değerleri arasında istatistiksel olarak fark yoktu. **Sonuçlar:** Restoratif materyallerin renk değişimi değerleri içeceklere ve restoratif materyalin türüne bağlı olarak değişmektedir. 7. Gün sonunda enerji içeceği ve detox suyuna daldırılan tüm restoratif materyaller klinik olarak kabul edilemez ΔE00 değerleri gösterdi. **Yorum:** Enerji içeceği ve detoks suyu, 1 haftada da olsa kullanılan restoratif materyallerin renk değişikliğine etki edebilmektedir.

Anahtar Kelimeler: Renk Stabilitesi, bulk-fill kompozit, indirekt kompozit, enjekte edilebilir kompozit.

ABSTRACT

Objective: The aim of the study was to evaluate the color stability of different resin composite materials when exposed to energy drink and detox juice. **Material/Methods:** To be tested in this study, 4 different resin composites were used; an indirect (Gradia Indirect (GRA)), a bulk-fill (Beautifil Bulk (SBB), an injectable (G-aenial Universal Injectable (GCI)) and a microhybrid composite (G-aenial Posterior (GCP)). A total of 72 samples were prepared. After the samples were kept in distilled water for 24 hours, baseline color measurements were performed with a spectrophotometer. Samples of each material were divided into 3 subgroups to be immersed in different solutions (n=6): Distilled water, detox juice and energy drink. The samples were kept in solutions at 37 0C and in an incubator for 7 days, and the solutions were renewed daily. At the end of the 7th day, color measurements were repeated. All samples were measured on a gray background and L, a, b values were recorded by taking 3 measurements from each sample. Discoloration were calculated with the CIEDE2000 formula. Two-Way Analysis of Variance was used to compare ΔE00 color values and multiple comparisons were examined with the TUKEY HSD Test ($p<0.05$). **Results:** The mean values of ΔE00 obtained from all beverages were different. Statistically the highest ΔE00 values in energy drink and detox water were obtained in the SBB group, while the lowest values were found in the GRA and GCI groups ($p<0.001$). There was no difference between the ΔE00 values of all groups measured in distilled water. **Conclusions:** Color change values of restorative materials varied depending on the beverages and the type of restorative material. At the end of day 7, all restorative materials immersed in the energy drink and detox juice showed clinically unacceptable ΔE00 values. **Comment**: Energy drink and detox juice can affect the color change of the restorative materials used even in 1 week.

Key words: Color stability, bulk-fill composite, indirect composite, injectable composite.

Farklı İçerikli Üç Kanal Patının Kök Kırılma Direncine Etkisi

Effect of Three Canal Sealers with Different Contained on Root Fracture Resistance

Yazar: **DR. ÖGR. ÜYESİ FUNDA FUNDAOĞLU KÜÇÜKEKENCİ,** *Ordu Üniversitesi Diş hekimliği Fakültesi, Endodonti AD.*

ÖZET

Amaç: Endodontik tedavi uygulanmış bir dişin, vital dişe göre kırılma direncinin daha düşük olduğu düşünülür. Endodontik tedavinin ardından kalan diş yapısının güçlendirilmesi kök kanal tedavisinin başarısını belirleyen ana etkenlerden biridir. Kök kanal patlarının kök dentinine bağlanmasının geri kalan diş yapısını güçlendirebileceği düşünülmektedir. Bu çalışmanın amacı farklı içeriğe sahip üç kanal patının dişin kırılma direncine etkisini in vitro olarak karşılaştırmaktır. **Yöntem:** 50 adet insan kesici dişi seçildi ve dişler kuronlarında düşük hızlı separe ile ayrıldı. Dişler rastgele 5 çalışma grubuna ayrıldı (n=10). Negatif control grubundakiler hariç tüm dişler protaper next x3 eğeye kadar genişletildi ve %2.5' lik NaOCl ile yıkandı. Grup1: negatif kontrol grubu (preperasyon ve dolum yapılmadı), grup 2: Pozitif kontrol grubu prererasyon yapıldı ancak dolum yapılmadı, grup 3: bioseramik bazlı kanal patı ve x3 güta perka ile dolduruldu, group 4: mineral trioxide aggregate bazlı kanal patı (and x3 güta perka ile dolduruldu ve group 5: Epoxy resin–bazlı kanal patı ve güta perka ile dolduruldu. Daha sonra her örnek, üniversal test makinesi (Autograph AGS X) kullanılarak korono-apikal yönde kırılma testine tabi tutuldu. Maksimum kırılma yükü kaydedildi (Newton). Elde edilen veriler tek yönlü varyans analizi ve Tamhane's T2 çoklu karşılaştırma testi ile karşılaştırıldı (α=0,05). Bulgular: En yüksek kırılma kuvveti negatif kontrol grubunda (462,9N±5,04) görüldü. En düşük kırılma kuvveti ise pozitif kontrol grubunda (308,5N±2,55) görüldü ancak bu grup ile grup 4 (315,4N±4,45) istatistiksel arasında anlamlı bir fark görülmedi (P>.05). Deney grupları arasında en yüksek kırılma direncine sahip grup 3 (439,8N±9,3), ardından grup 5 (416,8N±5,7) ve grup 4 (315,4N±4,45) olarak sıralandı (P<.05). **Sonuç:** Bioseramik esaslı kanal patı ve epoksi rezin içerikli kanal patı tek köklü endodontik tedavili dişlerde kırılma kuvvetini artırabildiği sonucuna varılabilir.

Anahtar Kelimeler: Bioseramik, endodonti, epoksi rezin, MTA, kırık direnci.

ABSTRACT

Aim: It is considered that a tooth with endodontic treatment has lower resistance to fracture when compared to a vital tooth. Strengthening the remaining tooth structure after endodontic treatment is one of the main factors determining the success of root canal treatment. It is thought that adhering root canal sealers to root dentin may strengthen the remaining tooth structure. This study aimed to compare the effect of three root canal sealers with different contents on the fracture resistance of the tooth in vitro. **Material Methods:** 50 human incisors were selected and the crowns of all the teeth were removed . The samples were divided into 5 groups (n=10). Except for the group 1 all samples were prepared with protaper next x3 files and irrigation was performed with 2 mL 2.5% NaOCl. Group 1: negative control group (unprepared and unfilled), group 2: positive control group (prepared but unfilled), group 3: bioceramic sealer and x3 gutta-percha, group 4: MTA-based sealer (and x3 gutta percha and group 5: Epoxy resin-based sealer and gutta-percha. Fracture resistance testing was performed in the crown-apical axial direction by using a universal testing machine . The force required to fracture (Newton) each specimen was recorded. Then, the data were analyzed with a one-way analysis of variance and Tamhane's T2 multiple comparison tests (α = 0,05).Results: The strongest mean force required to fracture the roots was seen in the negative control group (462.9N±5.04). The weakest force required was seen in the positive control group (308.5N±2.55) but there was no significant difference between group 4 (315.4N±4.45)(P>.05). Among the experimental groups, group 3 (439.8N±9.3) had the highest fracture resistance, followed by group 5 (416.8N±5.7) and then group 4 (315.4N±4.45)(P<.05). **Conclusion:** It may be concluded that the bioceramic based canal sealer and epoxy resin based canal sealer were able to increase the force to fracture in single-rooted endodontically treated teeth.

Key words: Bioceramic, endodontics, epoxy resin, fracture resistance, MTA.

Dentigeröz Kist Ile Ilişkili Kanin Dişininin Sürme Paternindeki Sıradışı Değişim - Vaka Raporu

Unusual Change in The Eruption Pattern of a Canine in Proximity With a Large Dentigerous Cyst – Case Report

Yazar: **DR. HİLAL YILANCI,** *İstanbul Medipol Üniversitesi, Dişhekimliği Fakültesi, Ortodonti AD.*
Diğer Yazar(lar): **DOÇ. DR. BERZA ŞEN YILMAZ**

ÖZET
Amaç: Dentigeröz kistler ağız bölgesinde gözlenen ve çevre dişlerde malpozisyona neden olan en yaygın odontojenik kistlerdir. Bu vaka sunumunda büyük bir dentigeröz kist ile ilişkili çok sayıda gömük diş vakası sunulacaktır. **Olgu sunumu:** 11 yaşında kadın hasta çok sayıda gömülü diş nedeniyle sevk edilmiştir. Panoramik röntgende, alt sol 2.premoların konjential eksik, alt sağ 2.premoların gömük ve üst sağ 2.premolar, üst sol 1. ve 2.premoların malpoze olduğu gözlenmiştir. Kesin pozisyonları belirlemek için dental volumetrik tomografi (DVT) alınmıştır. DVT verileri koronal, aksiyal ve sagital kesitlerde sırasıyla 24,6 mm, 40,76 mm ve 43,35 mm boyutlarında bir lezyon olduğunu göstermiştir. Aspire edilen sıvıya göre dentigeröz kist tanısı konulmuştur. Dekompresyon işlemi uygulanarak dren yerleştirilmiştir. Dren 3 ay süresince bırakılarak kist boşluğu günde iki kez yıkanmıştır. 3 aylık takip döneminde kist boyutu küçülmüş, ancak premolarlar spontan olarak sürmemiştir. Bu nedenle ortodontik tedaviye başlanmıştır. Kist boşluğunun hacmindeki azalma ile üst sol 1.premolar kendiliğinden sürmüştür. Ancak dekompresyon işlemi ile kist tamamen temizlenememiştir. Bu yüzden üst sol 2.premoların çekimi ile kistin enükleasyonu gerçekleştirilmiştir. Bu arada, üst sol kanin dişinin konumu, büyük olasılıkla kemikteki ozmotik değişiklikler ve kist hacminin azalması nedeniyle çarpıcı biçimde kötüleşmiştir. Ortodontik traksiyon için üst sol kanine bir altın zincir bağlanmıştır. 1 yıl sonra kuronu ağız içinde gözlenebilmiştir. Aynı zamanda üst ve alt sağ 2.premolar için boşluklar açılarak spontan sürmesi gerçekleşmiştir. **Sonuç:** Ortodontik tedavi toplamda 30 ay tamamlanarak başarılı bir oklüzyon elde edilmiştir. **Yorum:** Büyük dentigeröz kistlerle yakın hatta temas halinde olan gömük dişlerin sürme paterni dekompresyon işlemi sırasında dikkatlice değerlendirilmelidir. Erüpsiyon paterninde bir sapma fark edilir edilmez ortodontik tedavi ile traksiyon başlatılmalıdır.

Anahtar Kelimeler: Dentigeröz kist, gömük kanin, ortodontik tedavi.

ABSTRACT
Aim: Dentigerous cysts are the most prevalent odontogenic cysts that are observed in the oral region and cause malposition of the surrounding teeth. The authors present a case of multiple teeth impaction associated with a large dentigerous cyst. **Case presentation:** An 11-year-old female patient was referred for multiple impacted teeth. Panoramic radiograph revealed congenitally missing lower left second premolar, impacted lower right second premolar, and malpositioned upper right second premolar, upper left first and second premolar. Dental volumetric tomography (DVT) images were acquired to determine the exact positions. The DVT data showed a lesion of 24.6 mm, 40.76 mm and 43.35 mm in coronal, axial and sagittal sections respectively. Dentigerous cyst was diagnosed based on the aspirated fluid. Decompression was performed and a silicon tube was sutured to the gingival tissue. The drain was left for 3 months and the cyst cavity was irrigated twice a day. The cyst reduced in size during the 3-month follow-up period, but decompression did not lead to spontaneous eruption of the premolars. Orthodontic treatment was initiated. With cyst cavity's reduction in volume, upper left first premolar erupted spontaneously. However, decompression failed to completely eliminate the cyst. Therefore, upper left second premolar extraction and enucleation were performed. Meanwhile, the position of upper left canine dramatically deteriorated most probably because of the osmotic changes in the bone and the cyst cavity reducing in volume. A gold chain was bonded to upper left canine for orthodontic traction. After 1 year, the crown was fully exposed. Spaces were opened for upper and lower right second premolars, which erupted simultaneously. **Conclusion:** Occlusion was successfully restored and the orthodontic treatment was finished 30 months in total. **Comment:** The eruption pattern of unerupted teeth which are in close proximity or even in contact with large dentigerous cysts during decompression should be carefully evaluated. The traction and eruption orientation with orthodontic treatment may be started as soon as a deviation in the eruption pattern is noticed.

Key words: Dentigerous cyst, impacted canine, orthodontic treatment.

Yapay Zeka İle Koyulan Panoramik Röntgen Tanılarına Karşı Diş Hekimliği Öğrencilerinin Yetkinliği

Competence of Dentistry Students Against Artificial Intelligence Diagnoses on Panoramic Graphies

Yazar: **DR. ÖĞR. ÜYESİ HÜSEYİN GÜRKAN GÜNEÇ,** *Atlas Üniversitesi Diş Hekimliği Fakültesi, Endodonti BD.*

ÖZET

Amaç: Diş hekimliği pratiğinde kullanıma sunulmuş olan yapay zeka destekli dental tanı yapabilen DENTISTODAY uygulaması ile tanı konmuş olan yetişkin bireylere ait anonim panoramik radyografileri 3 ve 4. Sınıfları tamamlamış olan diş hekimliği öğrencileri değerlendirerek, tanı başarı oranlarını belirlemektir. **Yöntem:** Internet browseri kullanılarak yapay zeka destekli DENTISTODAY uygulaması (dt.theaident.com) tarafından tanı konmuş olan toplamda 20 adet yetişkin ve çocuk hastaların isimsiz panoramik röntgeni, 3 farklı Diş hekimliği Fakültesindeki (İstanbul Medipol, Okan ve Beykent Üniversitesi) 3. ve 4. Sınıfı bitirmiş olan öğrencilere gösterilmiştir. Öğrencilerin röntgen üzerindeki dişlere tanı koyabildikleri her bir hastalık veya mevcut durum (gömük diş, çürük, kanal tedavisi, kuron, kist, enfeksiyon, dolgu, ampütasyon, daimi diş germi, kök ucu açık diş vb.) excel olarak kaydedilmiş ve yapay zekanın koyduğu tanılar ile değerlendirilmiştir. **Bulgular:** Görüntülemelerde tespit edilebilecek unsurlar açısından yapay zeka ve 3. ve 4. Sınıf öğrencilerinin 20 farklı hastaya ait görüntülemede tespit başarılarını kıyaslamak üzere Mann-Whitney U testi uygulanmıştır. Elde edilen bulgulara göre; Genel görüntüleme başarısı açısından yapay zeka ve diş hekimliği öğrencileri arasında istatistiksel olarak anlamlı bir farklılık bulunmaktadır ($p<0,05$). Yetişkin kişilerin radyografilerinde; yapay zekanın ortalama başarı oranı %94,45 iken, öğrencilerin ortalama başarı oranı ise %66,52'dir. Çocukların radyografilerinde; Yapay zekanın başarı oranı %94,32 iken, öğrencilerin ortalama başarı oranı ise %71,15'tir. **Sonuç:** Yapay zeka destekli dental tanı programı, hem dişleri tanımada hem de hastalıkların teşhisinde her iki sınıfta yer alan öğrencilere göre genel olarak daha başarılı bulunmuştur. Tüm öğrenciler arasında ise doğru dental tanı yetkinliği görecelidir. Sonuçların ışığında diş hekimliği eğitiminde ve sonrasında yapay zeka desteği ile hasta muayenesinin önemi öngörülmektedir.

Anahtar Kelimeler: Yapay Zeka, Dental tanı, Radyoloji, Panoramik röntgen, Diş hastalıkları.

ABSTRACT

Purpose: To determine the diagnosis success rates by evaluating the anonymous panoramic radiographs of adult individuals who were diagnosed with the DENTISTODAY application, which can make artificial intelligence-supported dental diagnosis, which is available in dentistry practice, by evaluating the dentistry students who have completed the 3rd and 4th classes. Methods: 20 anonymous panoramic x-rays diagnosed by the artificial intelligence supported DENTISTODAY application (dt.theaident.com) using the internet browser were shown to the students who completed the 3rd and 4th classes in 3 different Faculty of Dentistry (Istanbul Medipol, Okan, Beykent Universities). Each diseases or current situations (impacted tooth, caries, root canal treatment, crown, cyst, infection, filling, pulpotomy, permanent tooth germ, immature tooth, etc) that the students were able to diagnose on the teeth which were on the x-ray were recorded in excel and evaluated with the diagnoses made by artificial intelligence. **Results:** The Mann-Whitney U test was applied to compare the detection successes of artificial intelligence and 3rd and 4th grade students in imaging of 20 different patients in terms of the elements that can be detected in the imaging. According to the results obtained; There is a statistically significant difference between artificial intelligence and dentistry students in terms of overall imaging success ($p<0.05$). In the radiographs of adults; While the average success rate of artificial intelligence is 94.45%, the average success rate of students is 66.52%. In children's radiographs; While the success rate of artificial intelligence is 94.32%, the average success rate of students is 71.15%. Detection of artificial intelligence is more successful in both adults and kids. **Conclusions:** The artificial intelligence supported dental diagnosis program was found to be more successful than the students in both classes, recognizing teeth and diagnosing diseases. Successful dental diagnosis competence is relative among students who have completed the 3rd and 4th classes. According to the results, the importance of patient examination with the support of artificial intelligence in dentistry education and afterwards is seen.

Key words: Artificial intelligence, Diagnoses, Radiology, Panoramic graphies, Dental diseases.

Travmaya Uğramış Nekrotik ve Açık Apeksli Üst Keser Dişin Rejeneratif Endodontik Tedavi Sonrası Takibi: Olgu Sunumu

Follow-up After Regenerative Endodontic Treatment of A Traumatized Necrotic and Open Apex Maxillary Tooth: A Case Report

Yazar: **ARŞ. GÖR. İPEK ERASLAN AKYÜZ,** *Erciyes Üniversitesi, Dişhekimliği Fakültesi, Endodonti AD.*
Diğer Yazar(lar): **DR. ÖĞR. ÜYESİ SALİH DÜZGÜN**

ÖZET
Amaç: Travma sonrası olgunlaşmamış daimi dişler için biyolojik temele dayalı rejeneratif endodontik tedavi(RET) uygulanmaktadır. Bu olgu sunumu; apeksi açık, travmaya uğramış ve nekrotik daimi santral keser dişinde revaskülarizasyon tedavisinin uygulanması ve takip sonuçlarını rapor eder. **Olgu Raporu:** 29 yaşındaki kadın hasta Erciyes Üniversitesi Diş Hekimliği Fakültesi Endodonti Kliniğine ağrı şikayetiyle başvurmuştur. Radyolojik muayenede 21 numaralı dişin apikalinde lezyon görülmüştür. Ayrıca ilgili dişin apeksinin kapanmadığı tespit edilmiştir. Klinik muayenede diş semptomatikti ve kron kırığı mevcuttu. Diş termal testlere negatif cevap vermiştir. Hastaya RET süreci anlatıldı ve oluru alınarak tedaviye başlandı. Lokal anestezi uygulanmasından sonra dişe rubberdam izolasyonu altında giriş kavitesi açıldı.İrrigasyon prosedürü olarak kök ucundan 1 mm geride olacak şekilde %1,5 NaOCl (20 mL/kanal, 5 dakika) ve sonra %17 EDTA (20 mL/kanal, 5 dakika) kanalda kullanılmıştır. Kanal kurulandıktan sonra Kalsiyum hidroksit yerleştirildi. Kavite geçici restoratif materyal ile örtüldü. 21 gün sonra yapılan ikinci seansta vazokonstrüktör içermeyen lokal anestezi uygulanması sonrası 20 mL %17 EDTA ve 20 mL fizyolojik salin ile irrigasyon yapıldı. Kanal paperpointlerle kurutuldu. 15 numaralı K tipi eğeyle taşkın enstrümantasyon yapılarak (apikal foramenin 1-2 mm geçilmesi) bütün kanalın mine-sement birleşimine kadar kan ile dolması sağlandı. Mine-sement sınırından 3 mm apikale doğru kanama durduruldu ve pıhtı oluşumu sağlandı. Kan pıhtısının stabilitesi sağlandıktan sonra kanal içine 3-4 mm kalınlığında MTA yerleştirildi ve daimi restorasyon tamamlandı. Sonuç: 9 aylık takip sonrasında diş asemptomatikti. Apikal kapanmanın gerçekleştiği ve lezyonun küçüldüğü rapor edilmiştir. RET; geleneksel apeksifikasyon tedavilerine alternatif yöntem olarak düşünülebilir.

Anahtar Kelimeler: Rejeneratif endodontik tedavi, Minera trioksit agregat, Kalsiyum hidroksit.

ABSTRACT
Aim: Biological-based regenerative endodontic treatment(RET) is applied for immature permanent teeth after trauma. This case report reports the application and follow-up results of revascularization treatment in an open apex, traumatized and necrotic permanent central incisor. **Case:** A 29-year-old female patient was referred to our clinic with complaints of pain at number 21. Radiological examination, a lesion was observed in the apical part of tooth. In addition, it was determined that the apex of the related tooth did not close. In clinical examination, the tooth was symptomatic and there was a crown fracture. The tooth was responded negatively to thermal tests. The RET process was explained to the patient and the treatment was started with her consent. After the application of local anesthesia, the access cavity was opened under rubber dam isolation. Canals were treuted with 1.5% NaOCl (20 mL/channel, 5 minutes) and then 17% EDTA (20 mL/channel, 5 minutes) 1 mm behind the root tip as irrigation procedure. Calcium hydroxide was placed after the canal was dried. The cavity was covered with temporary restorative material. After the application of local anesthesia without vasoconstrictor, in the second session 21 days later, irrigation was performed with 20 mL of 17% EDTA and 20 mL of physiological saline. The canal was dried with paperpoints. Overflow instrumentation was performed with a #15 K file (passing the apical foramen 1-2 mm) and the entire canal was filled with blood up to the enamel-cementum junction. Bleeding from the enamel-cementum border towards the apical 3 mm was stopped and clot formation was achieved. After stabilizing the blood clot, 3-4 mm thick MTA was placed in the canal and permanent restoration was completed. Conclusion: The tooth was asymptomatic after 9 months of follow-up. Apical closure and shrinkage of the lesion have been reported. Can be considered as alternative method to traditional apexification treatments.

Key words: Regenerative endodontic treatment, Mineral trioxide aggregate, Calcium hydroxide.

Aşırı Diş Eti Görünürlüğünün Tedavisinde Başarı için Farklı Enjeksiyon Noktalarının Karşılaştırılması

Comparison of Injection Points' Treatment Success While Excessive Gingival Display Treatment

Yazar: **DR. ONURCEM DURUEL,** *Özel Muayenehane*
Diğer Yazar(lar): **PROF. DR. TOLGA TÖZÜM**

ÖZET
Giriş: Literatürde aşırı diş eti görünürlüğünün botulinum toksin ile tedavisi için çeşitli enjeksiyon noktaları tanımlanmıştır. Yapılan bu çalışmanın amacı botulinum toksin enjeksiyonu ile tedavi edilen aşırı diş eti görünürlüğü olan hastaların erken dönem sonuçlarını kıyaslamaktır. **Metot:** Estetik olmayan gülüşe sahip olduğundan şikayet eden hastalar botulinum toksin enjeksiyonu ile tedavi edilmiştir. Uygulanan tedavide, aşırı diş eti görünürlüğünün bütün alt tipleri için, botulinum toksin Yonsei noktasına enjekte edilmiştir. 15 gün sonrasında gerekli durumlarda ek enjeksiyonlar yapılmıştır. Her hasta için tedavi başarısı (iyileşmenin yüzdesi) "enjeksiyon sonrası iyileşme miktarı/enjeksiyon öncesi diş eti görünürlüğü miktarı" formülü kullanılarak kaydedilmiştir. **Bulgular:** Posterior aşırı diş eti görünürlüğü dışında tüm alt tipler Yonsei noktası enjeksiyonu ile başarılı bir şekilde tedavi edilmiştir. Posterior aşırı diş eti görünürlüğü olan hastalar için, zigomatik kasları hedef alan ek enjeksiyonlara ihtiyaç duyulmuştur. Ek enjeksiyonlar sonrası hastaların tedavi başarı oranları %100 olarak hesaplanmıştır. **Sonuçlar:** Botulinum toksin enjeksiyonları aşırı diş eti görünürlüğünün geçici ve öngörülebilir bir tedavi seçeneğidir. Yonsei noktası yüksek başarı oranları ile güvenilir ve tekrarlanabilir enjeksiyon noktasıdır. Buna rağmen posterior aşırı diş eti görünürlüğü gibi zigomatik kas hiperaktivitesi bulunan hastalar için ek botulinum toksin enjeksiyonlarına ihtiyaç duyulmaktadır.

Anahtar Kelimeler: Botulinum toksin, aşırı diş eti görünürlüğü, estetik, gülüş, dudak.

ABSTRACT
Introduction: Various injection points are described to treat excessive gingival display via botulinum toxin injections in the literature. The aim of the present study is to compare early results of the patients whose excessive gingival display problems were treated by botulinum toxin injections. **Method:** The patients complaining about their unaesthetic smile treated by botulinum toxin injections. For all subtypes of excessive gingival display, botulinum toxin was injected at Yonsei points. After 15 days, additional injections were performed if necessary. Treatment success (percentage of improvement) was calculated by using the formula "improvement height after injection/exposure height before injection" for each patient. **Results:** All subtypes, except posterior excessive gingival display, were treated successfully by Yonsei point injections. The patients with posterior excessive gingival display were needed additional injections, which were targeting zygomatic muscles to improve their smile. After additional injections, treatment success percentages of the patients were calculated 100%. **Conclusion:** Botulinum toxin injection is a temporary and predictable treatment option for excessive gingival display. Yonsei point is a safe and repeatable injection point with high success rate. However, the patients with zygomatic muscles hyperactivity, such as posterior excessive gingival display, may be needed additional injections.

Key words: Botulinum toxin, excessive gingival display, esthetics, smile, lip.

Çift Palatinal Köklü Bir Maksiller Ikinci Molar: Nadir Bir Vaka Sunumu

A Maxillary Second Molar With Double Palatal Roots: An Unusual Case Report

Yazar: **DT. SELEN TÜCCAR HARPUT,** *İstanbul Medipol Üniversitesi, Dişhekimliği Fakültesi, Endodonti AD.*
Diğer Yazar(lar): **DOÇ DR. ŞEYDA ERŞAHAN EROĞLU, DR. ÖĞR. ÜYESİ YELDA ERDEM HEPŞENOĞLU**

ÖZET
Özet Giriş: Başarılı bir kök kanal tedavisi doğru giriş kavitesi hazırlığı, kök kanal sisteminin nekrotik artıklardan, mikroorganizmalardan temizlenmesi ve üç boyutlu olarak doldurulması ile ilişkilidir. Kök ve kanal morfolojisindeki varyasyonlar fark edilmezse bu durum yapılan tedavinin başarısız olmasına neden olabilir. Maksiller ikinci molar dişler genellikle üç köke sahip olup; üç veya dört kanallıdır. Üst çene 2. molar dişlerin palatinal kök kanal sayısı ve anatomisini rapor eden vaka raporları sınırlıdır. **Amaç:** Bu vaka raporunda, sol üst çenede yer alan ikinci büyük azı dişinde tespit edilen iki kök ve iki kanallı palatinal kök morfolojisine dair tedavi rapor edilmiştir. Geniş aralıkla ayrılmış kanal ağızları ve kanallar ile karakterize 2 palatinal köklü bu vakada diş morfolojisi atipiktir. **Olgu sunumu:** 24 yaşında kadın hasta, maksiller sol ikinci molar dişinde geceleri spontan başlayan ve devam eden şiddetli ağrı şikayeti ile kliniğimize başvurdu. Klinik olarak geri dönüşümsüz pulpitis teşhisi konuldu. Dişte dört kök (iki bukkal ve iki palatinal) ve dört kanal (iki bukkal ve iki palatinal) bulundu. Konik ışınlı bilgisayarlı tomografi (KIBT) ile dişin çift palatinal köke sahip olduğu doğrulandı. Palatinal kökler bukkal köklerden daha farklı ve daha uzundu. Standart protokoller takip edilerek kök kanal tedavisi yapıldı. **Sonuç:** Maksiller ikinci molar dişlerde dört kök ve dört kanal prevalansı düşük olmasına rağmen, bu tür vakaların tedavisinde her zaman kök ve kanal sayısındaki farklılıklara dikkat edilmelidir. KIBT endodontide faydalı bir görüntüleme tekniğidir.

Anahtar Kelimeler: Maxiller ikinci molar, çift ayrı palatinal kök, konik ışınlı bilgisayarlı tomografi, kök kanal tedavisi.

ABSTRACT
Abstract Background: Successful root canal treatment is associated with correct access cavity preparation, cleaning of the root canal system from necrotic debris and microorganisms, and filling it in three dimensions . Variations in the number of morphology of roots is challenging and may lead to failure of the root canal treatment if not recognized. Maxillary second molar commonly have three roots with three or four canals. The number and anatomy of root canals in palatal root of maxillary molars has been described in only limited number of case reports. **Aim:** In this case report, treatment of the palatal root morphology with two roots and two canals in the maxillary left second molar is reported.The morphology is atypical because it is characterized by two palatal roots with two canals with widely separated orifices and canals. **Case presentation:** A 24-year-old female presented with a chief complaint of pain in the maxillary left second molar. The pain disturbed her sleep and lingered for several minutes even after removal of a thermal stimulus. A clinical diagnosis of irreversible pulpitis was made. Four roots (two buccal and two palatal) and four canals (two buccal and two palatal) were found. Cone beam computed tomography(CBCT) confirmed that the tooth had double palatal roots. Palatal roots were more divergent and longer than buccal roots. Root canal treatment was performed following the standard protocols. **Conclusion:** Although the prevalence of four root and four canals in maxillary second molars is very low, the clinician should always be mindful of variations in the number of roots and canals for proper management of such cases. CBCT can be a useful imaging technique in endodontics.

Key words: Maxillary second molar, double separate palatal roots, cone beam computed tomography, root canal treatment.

SENEYE GÖRÜŞMEK DİLEĞİYLE

SEE YOU NEXT YEAR

20-22 EKİM OCTOBER 2023

GRAND CEVAHİR KONGRE MERKEZİ, İSTANBUL

www.greatist.pro

MEZUNİYET SONRASI SÜREKLİ EĞİTİM AKADEMİSİ

DİŞ HEKİMLİĞİ & TIP BİLİMLERİ EĞİTİMİNDE UZMAN

vesta®

DİŞSİAD

DİŞ MALZEMELERİ SANAYİCİ VE İŞADAMLARI DERNEĞİ

dti Dental Tribune International

T.C. SANAYİ VE TİCARET BAKANLIĞI

KOSGEB

KÜÇÜK VE ORTA ÖLÇEKLİ SANAYİ GELİŞTİRME VE DESTEKLEME İDARESİ BAŞKANLIĞI

BU FUAR KOSGEB TARAFINDAN DESTEKLENMEKTEDİR

GREATIST AĞIZ DİŞ SAĞLIĞI CİHAZ VE EKİPMANLARI FUARI, 5174 SAYILI KANUN GEREĞİNCE TOBB (TÜRKİYE ODALAR VE BORSALAR BİRLİĞİ) İZNİ İLE DÜZENLENMEKTEDİR

Geçmişe Takılı Kalmayın.

Kliniğinizi medicasimple ile Güçlendirin!

Kliniğiniz için; kolay takip, ayrıntılı analiz, hızlı aksiyon almanızı sağlayan, yeni nesil klinik yönetim sistemi ile tanışın!

Online Randevu

Hatırlatıcı Bildirimler

Sınırsız Destek

Ayrıntılı Raporlama

Dijital Formlar

medicasimple
Sağlık Teknolojileri A.Ş.

Esentepe, Atom Sk. No:2 Kat:4, 3439
Şişli/İstanbul
(0506) 721 41 27

Dental Botoks Kursu

TME VE DİŞETİ RAHATSIZLIKLARININ BOTULİNUM TOKSİNLE TEDAVİSİ

Doç. Dr. Nilsun Bağış, Dt. Mustafa Bekerecioğlu

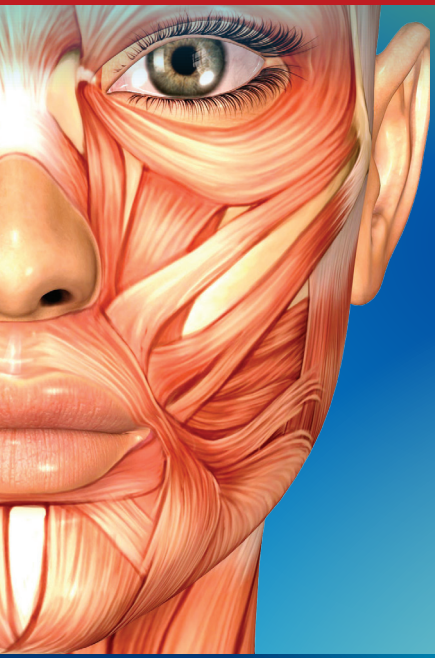

03-04 ARALIK 2022
İSTANBUL

Bilindiği gibi diş hekimliği alanında Botulinum Toksin kullanımı günden güne yaygınlık kazanmaktadır. Temporomandibular eklem, masseter, dişetleri ve çevre dokuları etkileyen bir çok rahatsızlık, Botulinum Toksin uygulamalarıyla başarılı şekilde tedavi edilebiliyor.

VESTA Akademi, Botulinum Toksin eğitimleri konusundaki on yılı aşkın tecrübesine ve bu konuda gelen taleplere dayanarak yepyeni bir eğitim programı hazırladı.

Eğitim müfredatı, Botulinum Toksin konusunda uzun yıllardır yurt içi ve yurt dışında eğitimler veren Diş Hekimi Mustafa Bekerecioğlu ile diş hekimliğinde Botoks uygulamaları konusunda önemli akademik/bilimsel çalışmalara imza atan Ankara Üniversitesi Öğretim Üyesi Doç. Dr. Nilsun Bağış tarafından hazırlandı.

Knightsbridge Academy
Dental & Medical Trainings

vesta®
MEZUNİYET SONRASI SÜREKLİ EĞİTİM AKADEMİSİ
DİŞ HEKİMLİĞİ & TIP ALANINDA EĞİTİMİNDE UZMAN

DrVesta.com | 0212 481 02 20

vestapremium | DrVesta | vestapremium | vestiyerakademi

AFYON / BALLIPINAR DİŞ HASTANESİ 4000m² - 30 ÜNİT

AFYON / BALLIPINAR DİŞ HASTANESİ 4000m² - 30 ÜNİT

AFYON / BALLIPINAR DİŞ HASTANESİ 4000m² - 30 ÜNİT

AFYON / BALLIPINAR DİŞ HASTANESİ 4000m² - 30 ÜNİT

"Özel hissettiren; farklı,sınırsız ve özgün tasarımlar peşinde..."

Dalga Balcı

DENTMİMARLIK
KLİNİK TASARIM | UYGULAMA

/dentmimarlik info@dentmimarlik.com

Tel: 0212 571 0040 / 0533 700 74 72