GREATIST

25-27 EKİM OCTOBER **2019**
ISTANBUL

17TH

A BEAUTIFUL DAY FOR DENTISTRY

DİŞ HEKİMLİĞİ İÇİN GÜZEL BİR GÜN

DİŞSİAD
TURKISH DENTAL BUSINESSMEN ASSOCIATION

dti] Dental Tribune International

vesta®
DİŞ HEKİMLİĞİ & TIP BİLİMLERİ EĞİTİMİNDE UZMAN
MEZUNİYET SONRASI SÜREKLİ EĞİTİM AKADEMİSİ

#abeautifuldayfordentistry
#greatist2019

greatistpro

opus
implant
www.opusimplant.com

Istanbul welcomes dental professionals

GREATIST

GREATIST 2019
ULUSLARARASI DİŞ HEKİMLİĞİ KONGRE ve FUARI

GREATIST 2019 INTERNATIONAL CONGRESS of DENTISTRY

25-27 EKİM / OCTOBER 2019

BİLİMSEL KONGRE BAŞKANI
PRESIDENT OF THE SCIENTIFIC CONGRESS
Prof. Dr. Hanefi Kurt

BİLİMSEL KURUL
SCIENTIFIC COMMITTEE
Prof. Dr. Kıvanç Akça
Doç. Dr. Nejat Altıntaş
Dr. Mustafa Bekerecioğlu
Prof. Dr. Massimo Giovarruscio
Prof. Dr. Fabio Gorni
Dr. Mustafa Gündoğar
Dr. Orhan Gülen
Prof. Dr. Özgür İnan
Prof. Dr. Bülent Katiboğlu
Prof. Dr. Hanefi Kurt
Doç. Dr. Taha Özyürek
Dr. Marc Regrain
Prof. Dr. Enzo Rossi
Doç. Dr. Alper Sinanoğlu
Prof. Dr. Ami Smidt
Prof. Dr. Tonguç Sülün
Dr. Evren Sütekin
Dr. Eser Şimşek
Dr. Riccardo Tonini
Dr. N. Cem Yıldız
Dr. Grzegorz Witkowski

DÜZENLEME KURULU BAŞKANI
PRESIDENT OF THE ORGANIZING COMMITTEE
Dt. Bülent Manav

DÜZENLEME KURULU GENEL SEKRETERİ
SECRETARY GENERAL
OF THE ORGANIZING COMMITTEE
Erkan Uçar

DÜZENLEME KURULU
ORGANIZING COMMITTEE
Yusuf Arpacıoğlu
Derya Arslan
Dt. Mustafa Bekerecioğlu
Ayhan Doğan
Dt. Bülent Manav
Torsten Omeus
Erol Soydan
Elif Taman
Erkan Uçar
Alkan Usta

GREATIST ONURSAL KURULU
GREATIST HONORARY COMMITTEE
Prof. Dr. Muzaffer Ateş
Prof. Dr. A. Bülent Katiboğlu
Prof. Dr. Ender Kazazoğlu
Prof. Dr. Cengizhan Keskin
Prof. Dr. Hanefi Kurt
Prof. Dr. Şükrü Şirin
Prof. Dr. Hakkı Tanyeri
Prof. Dr. M. Kemal Ünsal

POSTER & SÖZLÜ BİLDİRİ DEĞERLENDİRME JÜRİSİ
POSTER & ORAL PRESENTATION EVALUATION JURY
Doç. Dr. Bebek Serra Oğuz Ahmet
Prof. Dr. Çağrı Delilbaşı
Prof. Dr. Yusuf Emes
Prof. Dr. Tamer Lütfi Erdem
Prof. Dr. Onur Geçkili
Prof. Dr. Musa Üstün Güldağ
Doç. Dr. Ferda Pamuk
Prof. Dr. Hilal Uslu Toygar
Prof. Dr. Mustafa Kemal Ünsal

KONGRE OTURUM BAŞKANLARI
MODERATORS in SCIENTIFIC SESSIONS
Prof. Dr. Uğur Erdemir
Prof. Dr. Handan Ersev
Prof. Dr. Onur Geçkili
Dr. Mustafa Gündoğar
Prof. Dr. Hanefi Kurt
Doç. Dr. Taha Özyürek
Prof. Dr. Banu Karayazgan Saraçoğlu
Prof. Dr. Hilal Uslu Toygar
Prof. Dr. Mete Üngör

ULUSLARARASI SATIŞ TEMSİLCİLERİ
INTERNATIONAL SALES CONTACTS

Dr. Osama Alshishani *(Ürdün)*
Effie Demertzi *(Yunanistan)*
Mutasim Hassan Elnour *(Sudan)*
Yunus Göktaş *(İngiltere)*
Basem Hakim *(Birleşik Arap Emirlikleri)*
S. Hashim Hasan *(Pakistan)*
Dr. Emil Litvak *(İsrail)*
Alessia Murari *(İtalya)*
Dr. Mohamad Shahda *(Bahreyn)*
Babak Shayanfar *(İran)*
Barbora Maciková Solárová *(Çek Cumhuriyeti)*
Ulyana Vincheva *(Bulgaristan)*
Dr. Farid Zeynalov *(Azerbaycan)*

FUAR VE SPONSORLAR KOORDİNATÖRÜ
MANAGING EXHIBITION AND SPONSORSHIP
Derya Arslan (Yurt içi / Domestic)
Alyson Buchenau (Yurt dışı / International)

KONGRE OPERASYON YÖNETİCİSİ
CONGRESS OPERATIONAL EXECUTIVE
Elif Taman

BASIN VE HALKLA İLİŞKİLER KURULU
PRESS AND PUBLIC RELATIONS
Elvan Genç
Alkan Usta
Kader Yılmaz

KONGRE KAYIT
CONGRESS REGISTRATIONS
Elvan Genç
Ergül Kaya
İlhan Köse
Elif Taman
Tunahan Küçük

MALİ İŞLER
ACCOUNTING
Rahmi Çelikağ

TEKNİK KURUL
TECHNICAL COMMITTEE
Derya Arslan
Hüseyin Bakırtaş
Hakan Zengin

GENEL PROGRAM AKIŞI PROGRAM OVERVIEW

FUAR AÇILIŞ TÖRENİ OPENING CEREMONY of EXHIBITION	**25 / 10 / 2019**	12.30 - 13.00	**KAT** / LEVEL: **L2**
BİLİMSEL KONGRE AÇILIŞI CONGRESS OPENING CEREMONY	**25 / 10 / 2019**	10.30 - 10.45	**ODİTORYUM**
GREATIST 2019 ULUSLARARASI DİŞHEKİMLİĞİ KONGRESİ GREATIST 2019 INTERNATIONAL CONGRESS of DENTISTRY	**25 / 10 / 2019** **26 / 10 / 2019**	10.30 - 17.30 09.15 - 18.30	**ODİTORYUM** **ODİTORYUM**
BEYKENT ÜNİ. DİŞ HEKİMLİĞİ FAK. 2. SEMPOZYUMU BEYKENT UNIVERSITY FACULTY OF DENTISTRY 2. SYMPOSIUM	**27 / 10 / 2019**	09.15 - 14.35	**ODİTORYUM**
DENTAL LABOR DİŞ TEKNİSYENLİĞİ SEMPOZYUMU DENTAL LABOR DENTAL TECHNICIAN SYMPOSIUM	**27 / 10 / 2019**	15.30 - 18.30	**ODİTORYUM**
BEYKENT ÜNİ. DİŞ HEKİMLİĞİ FAK. ÖĞRENCİ SEMPOZYUMU BEYKENT UNI. FACULTY OF DENTISTRY STUDENT SYMPOSIUM	**27 / 10 / 2019**	09.30 - 16.45	**OPAL**
POSTER SUNUMLARI JÜRİ DEĞERLENDİRMESİ JURY ASSESSMENT OF POSTER PRESENTATIONS	**25 / 10 / 2019**	14.30 - 15.00	**KAT** / LEVEL: **F1**
SÖZLÜ BİLDİRİ SUNUMLARI VE JÜRİ DEĞERLENDİRMESİ JURY ASSESSMENT OF ORAL PRESENTATIONS	**25 / 10 / 2019**	13.30 - 16.00	**AKİK**
YARDIMCI PERSONEL EĞİTİMİ **BULAŞICI VE YAYGIN SİSTEMİK HASTALIKLARDA DİŞ HEKİMİ YARDIMCISININ ROLÜ**	**27 / 10 / 2019**	11.00 - 14.45	**SAFİR**

GREATIST 2019 ULUSLARARASI DİŞ HEKİMLİĞİ KONGRESİ

GREATIST 2019 INTERNATIONAL CONGRESS of DENTISTRY

10.30 - 10.45	Açılış Töreni / *Opening Ceremony:* Prof. Dr. Hanefi Kurt Greatist 2019 Kongre Başkanı / *Greatist 2019 Congress President*
10.45 - 11.30	Prof. Dr. Kıvanç Akça Oturum Başkanı / Chairman **Prof. Dr. Onur Geçkili** DİJİTAL DİŞ HEKİMLİĞİ: EVRİM & EĞİTİM Digital Dentistry: Evolution & Education
11.30 - 12.15	Dr. Orhan Gülen Oturum Başkanı / Chairman **Dr. Oğuzhan Demirel** DENTAL VOLUMETRİK TOMOGRAFİ (CBCT) OKUMANIN PÜF NOKTALARI VE EN SIK YAPILAN HATALAR Tips and Tricks in Reading Cone Beam Computerized Tomography (CBCT) and The Most Common Mistakes
12.15 - 14.00	Öğle Arası / *Break Time*
14.00 - 14.45	Prof. Dr. Enzo Rossi Oturum Başkanı / Chairman **Prof. Dr. Banu Karayazgan Saraçoğlu** PIEZOSURGERY: İLERİ TEKNOLOJİ İLE GÜVENLİ VE ATRAVMATİK KEMİK CERRAHİSİ PiezoSurgery: The State of Art

GREATIST 2019 ULUSLARARASI DİŞ HEKİMLİĞİ KONGRESİ

GREATIST 2019 INTERNATIONAL CONGRESS of DENTISTRY

14.45 - 15.30 Prof. Dr. Özgür İnan

Oturum Başkanı / Chairman **Prof. Dr. Hanefi Kurt**

TAM DİŞSİZLİKTE İMPLANT DESTEKLİ PROTETİK ÇÖZÜMLER

Prosthetic Solutions with Implant Supported in Edentulous Patients

15.30 - 16.00 Kahve Molası *Coffee Break* Fuar Alanında / *At the exhibition area*

16.00 - 16.45 Dr. N. Cem Yıldız

Oturum Başkanı / Chairman **Prof. Dr. Hilal Uslu Toygar**

ESTETİK BÖLGE İMPLANT UYGULAMALARINDA YUMUŞAK DOKU YÖNETİMİ

Soft Tissue Management Around Implants in Esthetic Zone

Saat 18.30'a Kadar Çay / Kahve Servisi Fuar Alanında Devam Edecektir

Coffee / Tea Services Will Be Available Until 18.30 at Exhibition Area

GREATIST 2019
STYLE ITALIANO ENDODONTICS KONFERANSI

SIE INTERNATIONAL CONFERENCE

09.00 - 09.30	Açılış Töreni / *Opening Ceremony:* Prof. Dr. Hanefi Kurt / Prof. Dr. Fabio Gorni Greatist 2019 Kongre Başkanı / Style Itatiano Endodontics'in Kurucusu *Greatist 2019 Congress President / The founder of Style Italiano Endodontics*
09.30 - 10.30	Dr. Grzegorz Witkowski Oturum Başkanı / Chairman **Doç. Dr. Taha Özyürek** ENDODONTİK PROBLEMLERİN ÇÖZÜMÜ - KLİNİK YÖNTEMLER Solving Endodontic Problems - Clinical Solutions
10.30 - 11.00	Kahve Molası *Coffee Break* Fuar Alanında / *At the exhibition area*
11.00 - 12.00	Prof. Dr. Fabio Gorni Oturum Başkanı / Chairman **Prof. Dr. Handan Ersev** CERRAHİ OLMAYAN TEDAVİ TEKRARININ FAYDA-FİYAT ORANI VE CERRAHİ YAKLAŞIMIN YENİ ROLÜ Costs And Benefits of Non Surgical Retreatment And The New Role of Surgical Approach
12.00 - 13.00	Prof. Dr. Massimo Giovarruscio Oturum Başkanı / Chairman **Prof. Dr. Uğur Erdemir** ENDODONTİK TEDAVİ GÖRMÜŞ DİŞLERİN BİYOAKTİF RESTORASYONU: YENİ BİR STRATEJİ? BioACTIVE Restoration of Endodontically Treated Teeth: A New Strategy?
13.00 - 14.30	Öğle Yemeği *Lunch / Buffet Meal*

GREATIST 2019
STYLE ITALIANO ENDODONTICS KONFERANSI

SIE INTERNATIONAL CONFERENCE

14.30 - 15.30	Dr. Riccardo Tonini Oturum Başkanı / Chairman **Prof. Dr. Mete Üngör** ENDODONTİ'NİN KARANLIK YÜZÜ: PERFORASYONLAR, AÇIK APEXLER VE ÖNGÖRÜLEMEYEN DURUMLAR NASIL YÖNETİLİR? The Dark Side of Endodontics: How to Manage Perforations, Open Apexes and Unpredictable Situations
15.30 - 16.00	Kahve Molası *Coffee Break* Fuar Alanında / *At the exhibition area*
16.00 - 17.00	Doç. Dr. Taha Özyürek Oturum Başkanı / Chairman **Dr. Mustafa Gündoğar** ÜÇ BOYUTLU KÖK KANAL DOLGUSU: KARŞILAŞILAN PROBLEMLER VE ÇÖZÜM YOLLARI Three-Dimensional Root Canal Obturation: Problems and Solutions
17.00 - 17.30	Dr. Mustafa Gündoğar, Doç. Dr. Taha Özyürek ÖZEL ETKİNLİK - ŞEKLİNİZİ YÜKSELTİN: T-ENDO MUST Special Event - Upgrade Your Shaping: T-Endo Must
17.30 - 18.15	GREATIST SÖZLÜ BİLDİRİ & MATBU POSTER SUNUMU ÖDÜL TÖRENİ Award Ceremony of Oral & Printed Poster Presentation Guidelines of GREATIST

BEYKENT ÜNİ. DİŞ HEKİMLİĞİ FAKÜLTESİ 2. SEMPOZYUMU

BEYKENT UNIVERSITY FACULTY OF DENTISTRY 2. SYMPOSIUM

09.15 - 09.30	Açılış Töreni / Prof. Dr. A. Bülent Katiboğlu Sempozyum Başkanı *Opening Ceremony and Speech of The Symposium*
09.30 - 10.10	Doç. Dr. Nejat Altıntaş Oturum Başkanı / Chairman **Prof. Dr. Firdevs Şenel** NEDEN UYUYORUZ? Why Do We Sleep?
10.10 - 10.50	Prof. Dr. Tonguç Sülün Oturum Başkanı / Chairman **Prof. Dr. Tamer Lütfi Erdem** TEMPOROMANDİBULAR RAHATSIZLIKLARDA FAZ 1 VE FAZ 2 TEDAVİ Phase 1 and Phase 2 Treatment in Temporomandibular Disorders
10.50 - 11.20	Kahve Molası *Coffee Break* Fuar Alanında / *At the exhibition area*
11.20 - 12.00	Prof. Dr. Ami Smidt Oturum Başkanı / Chairman **Doç. Dr. Ferda Pamuk** PROTEZ TEDAVİSİNİN ÇEŞİTLİ YÖNLERİ - KAPSAMLI YAKLAŞIM The Various Aspects of Prosthodontic Treatment – The Comprehensive Approach

BEYKENT ÜNİ. DİŞ HEKİMLİĞİ FAK. 2. SEMPOZYUMU

BEYKENT UNIVERSITY FACULTY OF DENTISTRY 2. SYMPOSIUM

12.00 - 12.45 Dr. Marc Regrain
Oturum Başkanı / Chairman **Prof. Dr. Muzaffer Ateş**
ARKTAKİ TÜM DİŞLERİN ÇEKİMİ, İMPLANTASYON, İMMEDİAT İMPLANT YÜKLEMESİ
Full Arch Extraction, Implantation, Immediate Loading

12.45 - 13.15 Kahve Molası *Coffee Break* Fuar Alanında / *At the exhibition area*

13.15 - 13.55 Dr. Eser Şimşek
Oturum Başkanı / Chairman **Prof. Dr. Musa Üstün Güldağ**
DİJİTAL DİŞ HEKİMLİĞİNDE ÖNGÖRÜLEBİLİR ESTETİK TEDAVİLER MÜMKÜN MÜ?
Are Predictable Aesthetic Treatments Possible in Digital Dentistry?

13.55 - 14.35 Prof. Dr. A. Bülent Katiboğlu
Oturum Başkanı / Chairman **Prof. Dr. Burak Ömer Çakır**
İMPLANTOLOJİ KLİNİĞİNDE ZAMAN YOLCULUĞU
Clinical Dental Implantology; Travel in Time

EKİM
OCTOBER
2019
27
@ opal

BEYKENT ÜNİVERSİTESİ DHF ÖĞRENCİ SEMPOZYUMU

BEYKENT UNIVERSITY FACULTY OF DENTISTRY STUDENT SYMPOSIUM

09.30 - 09.45	Açılış Töreni / Prof. Dr. A. Bülent Katiboğlu Sempozyum Başkanı *Opening Ceremony and Speech of The Symposium*
09.45 - 10.30	Dr. Zeliha Öztürk DİŞ HEKİMLİĞİNDE HOMEOPATİ
10.30 - 10.45	Dr. Gürkan Güneç ENDODONTİDE NİKEL - TİTANYUM ALETLER SUNUMU GİRİŞ KONUŞMASI
10.45 - 12.45	Aleyna Danacı, Hüseyin Hamza Onay, Beril Ekinci, Ayşegül Yaran, Tennur Kasimi ENDODONTİDE NİKEL - TİTANYUM ALETLER
13.15 - 14.00	Prof. Dr. Muzaffer Ateş DİŞ HEKİMLİĞİNDE HİPNOZ
14.00 - 14.15	Dr. Selin Gaş DİŞ HEKİMLİĞİ TEDAVİLERİ VE SİSTEMİK HASTALIKLARIN ÖNEMİ SUNUMU GİRİŞ KONUŞMASI
14.15 - 16.00	DİŞ HEKİMLİĞİ TEDAVİLERİ VE SİSTEMİK HASTALIKLARIN ÖNEMİ Sümeyye Özcan - DİŞ HEKİMLİĞİNDE BOTOX UYGULAMALARI Eda Dilmaç - BRUKSİZM VE TEDAVİSİ Yasemin Khas - DİŞ HEKİMLİĞİ KLİNİĞİ...
16.00 - 16.45	Dt. Serdar Sıralar ÖZEL STAND-UP

9. DENTAL LABOR DİŞ TEKNİSYENLİĞİ SEMPOZYUMU

9TH DENTAL LABOR DENTAL TECHNICIAN SYMPOSIUM

15.30 - 15.45	Açılış Töreni / Prof. Dr. Necat Tuncer Sempozyum Başkanı *Opening Ceremony and Speech of The Symposium*
15.45 - 16.30	Diş Tekn. Selçuk Küpeli LABORATUVARDA TEMEL FOTOĞRAFÇILIK VE ÇEKİM TEKNİKLERİ Basic Photography and Shooting Techniques in Dental Laboratories
16.30 - 17.00	Kahve Molası *Coffee Break* Fuar Alanında / *At the exhibition area*
17.00 - 17.45	Diş Tekn. Can Tolay PREPLESS'TA SINIRLARIMIZ NELERDİR? What are our limits at Prepless?
17.45 - 18.30	Innovation Art Grubu, Dt. Recep Eşkar, Fatih Uysal PANEL: DİŞ PROTEZ TEKNOLOJİSİ VE AĞIZ DİŞ SAĞLIĞI TEKNİKERLİĞİ ÖĞRENİM HAYATINA NELER EKLENMELİ Panel: What Should Be Added to Learning Life of Dental Prosthesis Technology & Oral and Dental Health Technicianship

TOPLANTI VE KURSLAR

SEMINARS AND COURSES

OPAL SALONU (F1 Katı)

14.00 - 17.00 GÜNDELİK ENDODONTİK PROBLEMLERİN ÇÖZÜMÜNDE ÖNGÖRÜLEBİLİR ÇÖZÜMLER
Predictable Solutions in Solving Everyday Endodontic Problems
Dr. Grzegorz Witkowski • Düzenleyen: Öncü Dental

TURKUAZ SALONU (L2 Katı)

10.00 - 13.00
14.00 - 17.00 MODERN ENDODONTİK CERRAHİ KURSU
Modern Endodontic Microsurgery Course
Prof. Dr. Fabio Gorni • Düzenleyen: Öncü Dental

YAKUT SALONU (L1 Katı)

10.00 - 13.00
14.00 - 17.00 MASTER MTA: TEORİDEN PRATİĞE
Master MTA: From Theory Into The Practice
Dr. Riccardo Tonini • Düzenleyen: Öncü Dental

TOPLANTI VE KURSLAR

SEMINARS AND COURSES

OPAL SALONU (F1 Katı)

09.30 - 13.00 DENTAL VOLÜMETRİK TOMOGRAFİ OKUMA VE DETAYLANDIRMA TEKNİKLERİ

Prof. Dr. B. Güniz Baksı Şen • Düzenleyen: Acteon Türkiye

TURKUAZ SALONU (L2 Katı)

10.00 - 13.00 MAGNETİK MALLET: İLERİ TEKNOLOJİ İLE GÜVENLİ VE ATRAVMATİK KEMİK CERRAHİSİ

Magnetic Mallet: Safe and Atraumatic Bone Surgery with Advanced Technology

Dr. Fabio Manuel Filannino • Düzenleyen: Implatech

14.30 - 18.30 PIEZOSURGERY: İLERİ TEKNOLOJİ İLE GÜVENLİ VE ATRAVMATİK KEMİK CERRAHİSİ

PiezoSurgery: The State of Art

Prof. Dr. Enzo Rossi • Düzenleyen: Implatech

YAKUT SALONU (L1 Katı)

09.30 - 13.00 DENTAL FOTOĞRAF & GÜLÜŞ TASARIMI

Dt. Önder Özdenkaya • Düzenleyen: ONEX Dental

14.30 - 17.00 KLİNİKTE DİJİTAL DİŞ HEKİMLİĞİ

Dt. Önder Özdenkaya • Düzenleyen: ONEX Dental

TOPLANTI VE KURSLAR

SEMINARS AND COURSES

SAFİR SALONU (L1 Katı)

10.45 - 14.45 BULAŞICI VE YAYGIN SİSTEMİK HASTALIKLARDA DİŞ HEKİMİ YARDIMCISININ ROLÜ
Dr. Mustafa Bekerecioğlu, Dr. Evren Sütekin, Doç. Dr. Alper Sinanoğlu, Av. Tutam Turhan

TURKUAZ SALONU (L2 Katı)

14.00 - 18.30 YENİ KOLAJEN MATERYELLERLE GERÇEK KEMİK OGMENTASYONU – BASİTLEŞTİRİLMİŞ YAKLAŞIM
True Bone Augmentation With Novel Collagen Devices – A Simplified Approach
Prof. Dr. Ami Smidt • Düzenleyen: Dentsply Sirona

TOPAZ SALONU (L2 Katı)

10.00 - 13.00 KOLAY ENDODONTİ: ULTRASONİKLER, APEX LOCATORLAR, BİYOSERAMİKLER
Prof. Dr. Mehmet Baybora Kayahan • Düzenleyen: Onur Diş Deposu

14.00 - 17.00 KOLAY ENDODONTİ: ULTRASONİKLER, APEX LOCATORLAR, BİYOSERAMİKLER
Prof. Dr. Mehmet Baybora Kayahan • Düzenleyen: Onur Diş Deposu

YAKUT SALONU (L1 Katı)

11.00 - 13.00 KULLANILAN İLAÇLAR İMPLANT BAŞARISINI ETKİLER Mİ?
Dr. Becen Demir • Düzenleyen: Impla Dental

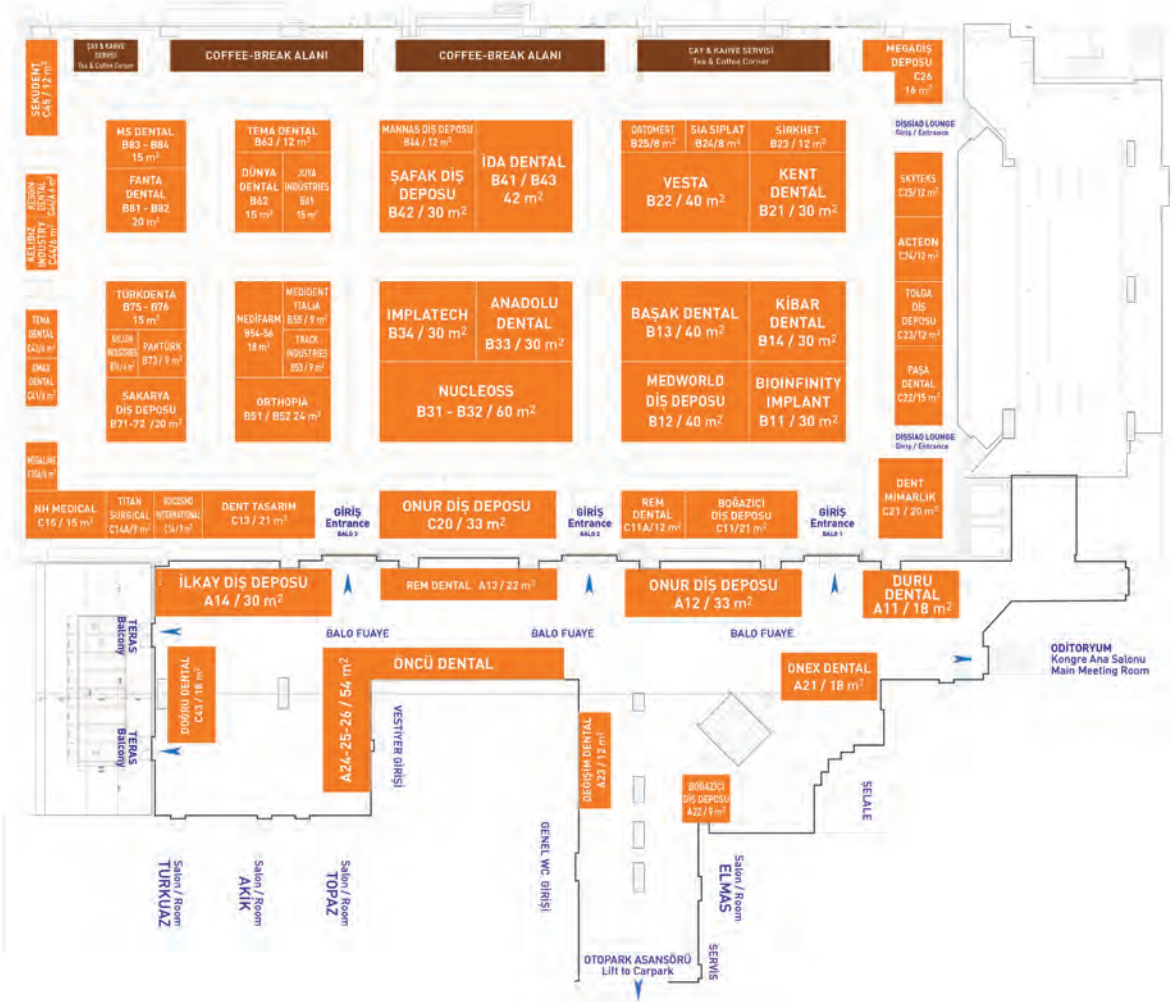
ÇAY & KAHVE SERVİSİ
Tea & Coffee Corner
COFFEE-BREAK ALANI
COFFEE-BREAK ALANI
ÇAY & KAHVE SERVİSİ
Tea & Coffee Corner
SEKUDENT C45 / 12 m²
MEGADİŞ DEPOSU C26 16 m²
DİŞSİAD LOUNGE
Giriş / Entrance
MS DENTAL B83 - B84 15 m²
FANTA DENTAL B81 - B82 20 m²
TEMA DENTAL B63 / 12 m²
DÜNYA DENTAL B62 15 m²
JUVA INDUSTRIES B61 15 m²
MANNAS DİŞ DEPOSU B44 / 12 m²
ŞAFAK DİŞ DEPOSU B42 / 30 m²
İDA DENTAL B41 / B43 42 m²
DİŞTEMİRT B25/8 m²
SIA SIPLAT B24/8 m²
SİRKHET B23 / 12 m²
VESTA B22 / 40 m²
KENT DENTAL B21 / 30 m²
SKYTEKS C25/12 m²
ACTEON C24/12 m²
TOLGA DİŞ DEPOSU C23/12 m²
PAŞA DENTAL C22/15 m²
DİŞSİAD LOUNGE
Giriş / Entrance
KELTİRZ INDUSTRY C42/6 m²
KEDİŞİN DENTAL C44/6 m²
TEMA DENTAL C42/6 m²
OMAX DENTAL C41/6 m²
TÜRKDENTA B75 - B76 15 m²
BELLON INDUSTRIES B76/6 m²
PAKTÜRK B73/9 m²
SAKARYA DİŞ DEPOSU B71-72 /20 m²
MEDİFARM B54-56 18 m²
MEDIDENT ITALIA B55 / 9 m²
TRACK INDUSTRIES B53 / 9 m²
ORTHOPIA B51 / B52 24 m²
IMPLATECH B34 / 30 m²
ANADOLU DENTAL B33 / 30 m²
NÜCLEOSS B31 - B32 / 60 m²
BAŞAK DENTAL B13 / 40 m²
KİBAR DENTAL B14 / 30 m²
MEDWORLD DİŞ DEPOSU B12 / 40 m²
BIOINFINITY IMPLANT B11 / 30 m²
MEGALINE C15A/6 m²
NH MEDICAL C15 / 15 m²
TITAN SURGICAL C14A/9 m²
KOCZENO INTERNATIONAL C14/1 m²
DENT TASARIM C13 / 21 m²
GİRİŞ
Entrance
BALO 3
ONUR DİŞ DEPOSU C20 / 33 m²
GİRİŞ
Entrance
BALO 2
REM DENTAL C11A/12 m²
BOĞAZİÇİ DİŞ DEPOSU C11/21 m²
GİRİŞ
Entrance
BALO 1
DENT MİMARLIK C21 / 20 m²
İLKAY DİŞ DEPOSU A14 / 30 m²
REM DENTAL A13 / 22 m²
ONUR DİŞ DEPOSU A12 / 33 m²
DURU DENTAL A11 / 18 m²
BALO FUAYE
BALO FUAYE
BALO FUAYE
TERAS
Balcony
TERAS
Balcony
DOĞRU DENTAL C43 / 18 m²
ÖNCÜ DENTAL
A24-25-26 / 54 m²
VESTİYER GİRİŞİ
DEVİŞİM DENTAL A23 / 12 m²
ÖNEX DENTAL A21 / 18 m²
ODİTORYUM
Kongre Ana Salonu
Main Meeting Room
BOĞAZİÇİ DİŞ DEPOSU A22 / 9 m²
ŞELALE
GENEL WC GİRİŞİ
Salon / Room
TURKUAZ
Salon / Room
AKIK
Salon / Room
TOPAZ
Salon / Room
ELMAS
SERVİS
OTOPARK ASANSÖRÜ
Lift to Carpark

FUAR
KATILIMCI LİSTESİ
EXHIBITOR LIST

GREATIST AĞIZ DİŞ SAĞLIĞI CİHAZ VE EKİPMANLARI FUARI, 5174 SAYILI KANUN GEREĞİNCE TOBB (TÜRKİYE ODALAR VE BORSALAR BİRLİĞİ) İZNİ İLE DÜZENLENMEKTEDİR

BU FUAR KOSGEB TARAFINDAN DESTEKLENMEKTEDİR

FUAR KATILIMCI LİSTESİ
EXHIBITOR LIST

ACTEON TÜRKİYE **C24**
Barbaros Mah. Akzambak Sokak Uphill Towers
B Blok K:14 D:84 34746 Ataşehir / İstanbul
www.acteongroup.com.tr

ANADOLU ÇAPA DENTAL SAN. VE TİC. LTD. ŞTİ. B33
Başıbüyük Mah. Kehribar Sok. No 14 / B
Maltepe / İstanbul
Tel: 0216-421 2120 • dentalanadolu.com

AVILLON INDUSTRIES **B74**
Islam Street, Khadim Ali Road
Noor Pura Sialkot-51310 Pakistan
Tel:+92-52-3259189 • Fax:+92-52-3259187

BAŞAK DENTAL **B13**
Molla Gürani Mah. Oğuzhan Cad. No: 26/A
Fındıkzade Fatih / İstanbul
Tel: 0212 451 39 55 • Fax: 0212 451 39 55
www.racheldent.com • sales@racheldent.com

BOĞAZİÇİ DİŞ DEPOSU ..... **C11 / A22**
Mollagürani Mah. Uygar Sok. No:17 / B
Fındıkzade, Fatih / İstanbul
Tel: 0212 523 35 18 • Gsm: 0506 531 58 90
boğazicidental@hotmail.com

BRAT IMPLANT / MEDWORLD DİŞ DEPOSU **B12**
Maltepe Mah. Eski Çırpıcı Yolu Sok. No: 223 Kat:2
Meridyen İş Merkezi Merter / İstanbul
Tel: 0212 621 04 74 • disdeposumedworld@gmail.com

DEĞİŞİM DENTAL **A23**
Mollagürani Mah. Oğuzhan Cad. Aras Apt.
No: 21 / 1A Fatih / İstanbul
degisimdental@yahoo.com.tr • www.dentalsatis.com
Gsm: 0537 810 48 47 • Tel: 0212 534 00 64

DENT MİMARLIK **C21**
Çobançeşme Mah. Sanayi Cad. No: 44
Nish İstanbul Residence D / Blok Kat: 15 D:177
Bahçelievler / İstanbul
Tel: 0212 571 00 40
www.dentmimarlik.com • info@dentmimarlik.com

DENT TASARIM / ND MİMARLIK **C13**
Gayrettepe Mah. Bahar Sok. Karanfil Apt. No:2
Kat:1 D:5 34349 Balmumcu, Beşiktaş / İstanbul
Tel: 0212 261 26 14-15 • Fax: 0212 261 26 08
www.denttasarim.com • info@denttasarim.com

DİŞSİAD DİŞ MALZEMELERİ SANAYİCİ VE İŞADAMLARI DERNEĞİ
Turgut Özal Caddesi No: 41 Cumhuriyet Apt.
Kat: 5 Daire: 8 Fındıkzade / İstanbul
Tel: 0212 588 1553 • Fax: 0212 588 1554
www.dissiad.org.tr • dissiad@dissiad.org.tr

DOĞRU DENTAL SAN VE TİC LTD ŞTİ **C43**
Mollagürani Mah. Oğuzhan Cad. Karakeçili Sokak
No:14 / A Fındıkzade, Fatih / İstanbul PK: 34093
Tel: 0212 631 84 47 • Fax: 0212 631 84 47
www.dogrudental.com • info@doğrudental.com

DURU DENTAL **A11**
Meşrutiyet Mah. Hacımansur Sok. Mim Plaza A Blok
No: 10 / 72 Kat: 4 Nişantaşı, İstanbul / Türkiye
Tel: +90 212 241 11 17 • Fax:+90 212 241 11 71
www.durudental.com • info@durudental.com

DÜNYA DENTAL **B62**
Mollagürani Mah. Oğuzhan Cad. Çağanak Sok.
No:5 / 3 Fındıkzade, Fatih / İstanbul
Tel: 0212 491 10 88
www.dunyadental.com • dunyadental@hotmail.com

FANTA DENTAL TÜRKİYE ..... **B81 / 82**
Cevizli Mahallesi Savaş Sokak Entel Sitesi
E Blok No:23/A Maltepe / İstanbul
Tel: 0216 457 80 02

İMPLATEK SAĞLIK ÜRÜNLERİ SAN. VE TİC. LTD.ŞTİ. ..... **B34 / 30**
Aksaray Mah. Hobyar Mektebi Sok. No: 49
Cerrahpaşa, Fatih / İstanbul
Tel: 0212530 33 44
www.implatech.com.tr • info@implatech.com.tr

İDA DENTAL ..... **B41 / 43**
İvedik OSB Mah. 1435. Cad. No: 39
Yenimahalle / Ankara
Tel: +90 312 394 74 04 • Fax: +90 312 394 74 03
Gsm: 0532 728 09 05
bilal.unal@idamed.com.tr • www.idamed.com.tr

İLKAY DİŞ DEPOSU SAN. VE TİC. LTD. ŞTİ. **A14**
Şehremini Mah. Ahmet Vefik Paşa Cad.No:13 / A
Fındıkzade-İstanbul
Tel: 0212 588 16 14 • Fax: 0212 588 17 41
ilkay@ilkaydis.com • www.ilkaydisdeposu.com

İMPLA DENTAL **A14**
Üniversite Mahallesi Kalendar Sokak No:1 D:3
Avcılar İGS Durağı Avcılar İstanbul
Tel: 0212 872 94 62
www.impla.dental • İmpladntl@gmail.com

JUYA INDUSTRIES **B61**
Mollagürani Mah. Oğuzhan Cad. No:2 / 36
Erseven Sok. Fındıkzade / İstanbul
info@juya-industries.com • www. juya-industries.com
Tel: 0549 551 55 20-21

KELIBIZ INDUSTRY **C44**
İskenderpaşa Simitci Şakir Sok.
No: 34 3080 Fatih / İstanbul
Gsm: 0535 418 17 38

FUAR KATILIMCI LİSTESİ
EXHIBITOR LIST

KENT DENTAL **B21**
Teşvikiye Mah. Prof.Dr.Müfide Kuley Sk.
No:16 / 1 Nişantaşı, Şişli / İstanbul
Tel:+90 212 291 01 55 • Fax:+90 212 291 01 56
www.kentdental.com.tr • info@kentdental.com.tr

KESGİN DENTAL **C44A**
Çifte Havuzlar Mah. Eski Londra Asfaltı Cad.
No: 153 / 2 Esenler / İstanbul
Tel: 0212 544 10 56 • Fax: 0212 544 10 46
info@kesgindental.com • www.kesgindental.com

KİBAR DENTAL TIBBİ MALZEMELERİ **B14**
Mollla Gürani Mah Karakoyunlu Sok No:14 / 0
Fındıkzade, Fatih / İstanbul
dentalkibar@yahoo.com.tr • Tel: 0212 631 70 54

MANNAS DİŞ DEPOSU **B44**
Oğuzhan Cad. Ahenk Apt. No: 39 / 1-2-3-5
PK 34096 Fındıkzade / İstanbul
Tel.: 0 (212) 635 77 26 • Fax.: 0 (212) 635 77 28

MEDIDENT ITALIA **B55**
Nişanca Mah. İsmail Sefa Sok. Birlik Apt.
No:27 / 10 Fatih / İstanbul
Gsm: 0543 225 08 44

MEDİFARM ..... **B54 / 56**
Merkez:
Cevizli Mh. Tugay Yolu Cd. Pol-Ar İş Merkezi
No:13 Kat:1 Maltepe / İstanbul
Tel: 0216 352 03 03 • Fax: 0216 352 03 99
www.medifarm.com.tr • info@medifarm.com.tr

İstanbul Fatih Şube:
Mollagürani Mah. Gureba Hastanesi Cad. Küre Apt.
No:61 Fatih / İstanbul
Tel: 0212 534 69 19 • Fax: 0212 534 69 18

Ankara Şube:
Sağlık 1. Sok. No: 44 / 2 Kolej-Kızılay / Ankara
Tel: 0312 431 04 93

MEGA DİŞ DEPOSU **C26**
Mollagürani Mah. Sarayhamamı Sok. No: 32/B
Fındıkzade / İstanbul
Tel: 0212 532 00 41 • Gsm: 0544 300 54 21
megadisdeposu@gmail.com

MEGALINE **C15A**
Molla Gürrani Mahallesi Sarayhamamı Sok.
No: 32 / B Fındıkzade / İstanbul
Tel: 0212 532 00 41 • Gsm: 0544 300 54 21
megadisdeposu@gmail.com

MS DENTAL / DIA-TESSİN FREZ ..... **B83 / 84**
Orta Mah. 38.Sok 15-A Çarşamba / Samsun
Tel:0505 453 0 451
www.msdental.com.tr • info@msdental.com.tr

N VE H MEDİKAL İTHALAT İHRACAT PAZ. VE TİC. LTDİ. ŞTİ. **C15**
Oruç Reis Mah. Giyimkent Sitesi 10.Sok. No:31
Atışalanı, Esenler / İstanbul
Tel: 0212 438 8145 / 0212 438 73 76
Fax: 0212 438 8146 • www.nhmedical.com.tr

NUCLEOSS ..... **B31 / 32**
10018 Sokak No: 7 İTOB Sanayi Bölgesi
35477 Tekeli, Menderes / İzmir
Tel: 0232 799 03 04
www.nucleoss.com • info@nucleoss.com

OMAX INTERNATIONAL **C41**
Small Industrıal Estate. Tıpu Road. P.O.Box:1983
Sialkot / Pakistan • Tel: 0092 523256505
www.omaxdental.com • omaxdental@gmail.com

ONEX DENTAL **A21**
19 Mayıs, Büyükdere Cd. NO:16, 34360 Şişli / İstanbul
Tel:0212 231 03 20 • Fax: 0212 231 02 80
www.onexdental.com

ONUR DİŞ DEPOSU ..... **A12 / C20**
Millet Caddesi Lütufpaşa Sokak No.: 50 / 1
34093 Fındıkzade / İstanbul
Tel: 0212 635 78 84 / 85 / 86 • Fax: 0212 635 78 90
onurdisdeposu@gmail.com / info@onurdental.com
onurdental.com

ORTHOPIA DIJITAL DENTAL ..... **B51 / B52**
ESOGÜ Tekno Park No:44 26020 Eskişehir
Gsm: 0532 623 34 71
info@orthopia.com.tr • www.orthopia.com.tr

ORTOMERT DİŞ MALZEMELERİ İTHALAT İHRACAT **B25**
Mecidiyeköy Mah. Mecidiye Aralığı Sok
No: 2 K:3 D:20 Mecidiyeköy / İstanbul
Tel&Fax: 0212 273 24 18

ÖNCÜ DENTAL ..... **A24 / A26**
Oğuzhan Cad. No: 45 Fındıkzade / İstanbul
info@oncudental.com • www.oncudental.com
Tel: 444 66 28 • Fax: 0212 523 39 49

PAKTÜRK **B73**
Mollagürani Mah. Millet Cad. No: 84
Karagül İş Merkezi
Kat: 2 / 220 Fındıkzade Fatih / İstanbul

FUAR KATILIMCI LİSTESİ
EXHIBITOR LIST

PAŞA DENTAL **C22**
Oğuzhan Cad. Uygar Sok. No: 12 / A
Fındıkzade - Fatih / İstanbul
Tel: 0212 531 2971 • Fax: 0212 531 0033
www.pasadental.com.tr • pasadentalb@gmail.com

REM LTD. RÖNTGEN VE ELEKTROMEDİKAL CİHAZLAR **A13**
Defterdar Mahallesi Çaycılar Sokak No:42
Eyüp / İstanbul
Tel: 0212 289 09 84 • info@remdentel.com
www.remdental.com • www.rapident.com.tr

ROICOSMO **C14**
Dharkalian near noor masjid Sialkot / Pakistan
Gsm: +92 300 861 8636
roicosmo@gmail.com • www.roicosmo.net

SAKARYA DİŞ DEPOSU ..... **B71 / 72**
Kurtuluş Mh. Bahçıvan Sk. Kent İş Merkezi No: 4
Kat: 1 / 104 Adapazarı / Sakarya
Gsm: 0532 215 8150 • 0546 273 9490

SEKUDENT MEDİKAL SAN. VE DIŞ. TİC. LTD. ŞTİ. **C45**
Mollagürani Mah. 28. Mehmet Çelebi Sok.
No: 21/A Fındıkzade / İstanbul
Tel: 0212 621 21 64
kutaysungersekudent@gmail.com

SİA SPLAT **B24**
Gümüşsuyu Mah. Dünya Sağlık Sok. 25 Opera İş Mrk.
K:3 D:47 Beyoğlu, İstanbul
Tel: 0212 244 55 34 • Gsm: 0531 777 12 09
tuncal@splat.ru • www.splatglobal.com

SİRKHET DANIŞMANLIK **B23**
AND Plaza, No:10-12 K:18 Umut Sok.
İçerenköy Mah. Ataşehir / İstanbul
Gsm: 0531 266 10 66 • www.sirkhet.com

SKYTEKS SAĞLIK **C25**
Oruçreis Mah. Barbaros Cad. 19. Sk. No: 14-16
Giyimkent C-2-Blok B.207
No: 122-123 PK.34235 – Esenler / İstanbul
www.skyteks.net • skyteks@skyteks.net
Tel: 0212 438 76 10 • Fax: 0212 438 76 14

ŞAFAK DİŞ DEPOSU **B42**
Oğuzhan Cad. No:19 Fındıkzade Fatih / İstanbul
Tel:0212 523 19 13 Fax:0212 523 20 53
info@safakdental.com • www.safakdental.com

TEMA DENTAL **B63**
Molla Gürani Mah. Uygar Sok. No: 8
34093 Fatih / İstanbul
Tel: 0212 532 50 32

TITAN SURGICAL **C14A**
New Adalt Garha Ugoki Road Siolkat Pakistan
Tel:+92523572420 • www.titansurgicalco.com

TOLGA DİŞ DEPOSU **C23**
Fındıkzade Molla Gürani Mah. Oğuzhan Caddesi
Çağanak Sokak No: 5 Daire: 4 Fatih / İstanbul
www.tolgadisdeposu.com
tolgagocmez@hotmail.com
Tel: 0212 532 70 80 • Fax: 0212 533 70 81

TRUFF & TRACK INDUSTRIES **B53**
Kotli Behram 51310 Sialkot Pakistan
Tel: +92 524265973 Gsm: +92 300 6159436
info@truff-track.com • www.truff-track.com

TÜRKDENTA ..... **B75 / 76**
Cumhuriyet Mah.Fırat Sok. Pera Plaza Çarşısı
No: 2 / 44 Nilüfer / Bursa
osmanhilalnazli@hotmail.com
Gsm: 0532 413 78 37

UMG UYSAL **B11**
Millet Caddesi Dervişpaşa Sokak Burç Apartmanı
No:10 / 1 Çapa, Fatih / İstanbul
Tel: 444 48 64 • Fax: 0216 632 3695
info@bioinfinityimplants.com
www.bioinfinityimplants.com

VESTA AKADEMİ **B22**
Meridyen Plaza, Çırpıcı Yolu 1 / 530
34173 Merter / İstanbul
Tel: 0212 481 02 20 • Fax: 0212 481 02 46
bilgi@vyg.com.tr
www.vyg.com.tr • www.DrVesta.com

Dijital Diş Hekimliği: Evrim & Eğitim

Digital Dentistry: Evolution & Education

PROF. DR. KIVANÇ AKÇA
Hacettepe Üniversitesi Diş Hekimliği Fakültesi Protetik Diş Tedavisi Ana Bilim Dalı

ÖZET
Günümüzde diş hekimleri, tedavi başarısını kısa ve uzun dönemde optimize etmek için teknoloji esaslı donanımsal ve yazılımsal gelişmeleri takip ederek bilgi sahibi olmalı ve klinik uygulama becerilerini değiştirmelidirler. Bu bağlamda, diş hekimliği eğitimi ve klinik uygulama prensiplerindeki evrim dijital diş hekimliği olarak tanımlanmaktadır. Dijital diş hekimliğinin merkezinde diş / implant destekli restorasyonların ölçü aşamasından üretimine kadar olan iş-akışı bulunduğu günümüzde kabul edilmiş bir gerçektir. Dijital iş-akışının başlangıç noktası da ağız içi tarayıcılar kullanılarak gerçekleştirilen direkt dijitalizasyondur. Direkt dijitalizasyonun günlük pratikte standart bir işlem olarak yerini güçlendirmesiyle birlikte dijital yaklaşım ve uygulamaların yelpazesi hızla gelişmekte ve genişlemektedir.

Bu sunum sonunda katılımcılar, dijital diş hekimliği klinik uygulamalarının

- Ağız içi tarayıcı odaklı donanımsal,
- Destekleyici ve geliştirici yazılımsal,
- Bilgi dönüşümündeki eğitimsel,

parçaları hakkında bilgilenecek ve bunların birleştirilmesi için gerekliliklerhakkında fikir sahibi olacaktır.

ABSTRACT
Today, continuing education particularly in technology based hardware and software developments is essential to optimize short- and long-term treatment outcomes in dental practice, and clinicians even may transform their skills accordingly. In this regard, ongoing evolution in education and clinical practice is popularized as digital dentistry. The fact that work-flow for implant / teeth supported restorations from impression to manufacturing is central to digital dentistry is self-evident. And, the starting point is the direct digitalization of dental arches using an intra-oral scanner. Continuous growing in penetration of intra-oral scanners into dental offices leads enormous improvements in digital approaches including both in the range of indications and supplementary interfaces.

Following this lecture, attendees will able to comprehend the importance of the below listed elements separately and as a whole as well in digital dentistry;

- Hardware as a tool in direct digitalization
- Software as a supplementary and developmental tool
- Education as a key to knowledge

Dental Volumetrik Tomografi (CBCT) Okumanın Püf Noktaları ve En Sık Yapılan Hatalar

Tips and Tricks in Reading Cone Beam Computerized Tomography (CBCT) and The Most Common Mistakes

DR. ORHAN GÜLEN
Ağız, Diş ve Çene Radyolojisi Uzmanı

ÖZET
Dünyadaki bilimsel ve teknolojik gelişmeler Diş hekimliği alanında da yeni bakış açılarını zorunlu kılmıştır. Bu gelişmeler ışığında konvansiyonel tanı yöntemleri ve karar verme süreçleri hızla değişmektedir. İlk olarak maksillofasiyal alanda tanı amaçlı geliştirilen dental volumetrik tomografiler (Cone Beam Computerized Tomography- CBCT) gerek diş hekimliği gerekse tıbbi alanda hızla kabul görmüş ve yaygınlaşmıştır. Diş hekimliğinin her branşında önemini giderek daha çok arttırması nedeniyle bu görüntüleme yönteminin doğru şekilde değerlendirilmesinin önemi bir kez daha ortaya çıkmıştır. İmplant uygulamalarının ülkemizde büyük hızla yaygınlaşarak geldiği noktada dental volumetrik tomografi okumayı bilmeyi zorunlu kılmaktadır. Gelişmiş ülkelerde başlayıp 2012 de bütün dünyada implant amaçlı geçerli tek görüntüleme yöntemi kabul edilmiştir. Bu nedenle implant uygulayan ülkemiz diş hekimlerinin iki boyutlu konvansiyonel radyografik yöntemlerine ek olarak 3 boyutlu düşünme ve tasarımı bir an önce öğrenmesi gerekmektedir.

Çalışmamızda tartışacaklarımız;
Dental volumetrik tomografi(CBCT) teknolojisi ve onu medikal tomografiden üstün kılan voxel yapısı hakkında kısa bir bilgilendirmenin ardından diş hekimliği alanında en sık kullanılan Panoramik radyografi(2D) ile CBCT(3D) karşılaştırılarak gösterilecektir. Bu amaçla örnek 3D data kullanılarak maksillofasiyal anatomik yapıları (foramen mentale, Canalis Mandibularis, SPAA, Lingual Arter, İncisiv Canal, Fossa Mandibularis, Maksiller sinüs, Burun tabanı, inferior ve superior concha nasalis'ler) her planda inceleme fırsatı bulacağız (Axial-Coronal-Saggittal). Dijital ortamda parsiyel dişsiz hastada cross-sectional kesit oluşturma, implant tasarım uygulaması ve bu sırada dikkat edilmesi gereken hususlar tartışılacaktır. Ayrıca CBCT değerlendirmelerinde en sık yapılan hatalar ve bu hataların kaynağından söz edilecektir.

ABSTRACT
Scientific and technological developments in the world have made new perspectives necessary in the field of dentistry. In the light of these developments, conventional diagnostic methods and decision-making processes change rapidly. Firstly, dental volumetric tomography (CBCT) which was developed for diagnostic purposes in maxillofacial field has rapidly gained acceptance in both dentistry and medical field. The importance of correct evaluation of this imaging method has once again become more important as it increases its importance in every branch of dentistry. It is necessary to know how to read dental volumetric tomography at the point where implant applications have become widespread rapidly in our country. Firstly, in developed countries and then at all around the World accepted in 2012 that; the CBCT is the only reliable imaging technique for implant application procedure. For this reason, dentists in our country who are applying implants need to learn 3D thinking and 3D design as well as conventional radiographic methods as soon as possible.

In our study we will discuss;
After brief information about dental volumetric tomography (CBCT) technology and the voxel structure that makes it superior to medical tomography, it will be shown by comparing the most commonly used Panoramic radiography (2D) to CBCT (3D). For this purpose, we will have the opportunity to examine maxillofacial anatomical structures (foramen mentale, Canalis Mandibularis, SPAA, Lingual Artery, Incisiv Canal, Fossa Mandibularis, Maxillary sinus, Nasal floor, inferior and superior concha nasalis) in each plan by using sample 3D data (Axial-Coronal- Saggittal). In the digital environment, cross-sectional sectioning, implant design application and the points to be considered during partial edentulous patients will be discussed. In addition, the most common mistakes made in CBCT evaluations and the source of these errors will be mentioned.

Piezosurgery: İleri Teknoloji ile Güvenli ve Atravmatik Kemik Cerrahisi

PiezoSurgery: The State of Art

PROF. DR. ENZO ROSSI MD, DDS
Ağız, Diş ve Çene Cerrahı University of Bari, Italya

ÖZET

Piezoelektrik teknolojisinin birçok özel kemik cerrahisi uygulamalarında kemiğin çok hassas ve düzgün kesisisinden daha hızlı iyileşmelere; atravmatik yaklaşımdan hastalık riskinin azalmasına kadar histolojik ve biomoleküler analizler ışığında çok detaylı hazırlanmış literatürler ve makalaler yayınlanmıştır.

Piezoelektrik kemik cerrahisi, ultrasonic cihazlar yardımı ile yeni jenerasyon kesi imkanı sunmakta olup geleneksel frez ve testere gibi mekanik makrovibrasyon ile kemik cerrahisi yöntemlerine kıyasla cerrahi limitleri çok ileriye taşımıştır.

PiezoSurgery sistemi mineralize dokularda seçici çalışma etkisi yüzünden tüm kemik cerrahisi mühahalelerinde hassas anatomik yapılar olarak tanımlayabileceğimiz membrane, sinir, damar, mukoza gibi dokulara kesi ucu ile kontrolsüz temaslarda dahi yumuşak dokulara zarar vermeyerek kaza ile oluşabilecek her türlü riskten hem hastanızı hem size korumaktadır.

Piezoelektrik osteotomileri mikrometrik ve seçici kesi imkanı sunarken soğutma sıvısının yarattığı kavitasyon etkisi ile temiz ve görüş alanı net bir cerrahi bölgesi görmenizi sağlar.

Özetlemek gerekirse kemik cerrahisinde PiezoSurgery kullanıcısına hassas, kolay, düzgün, seçici, güvenli ve hızlı iyileşmeyi vaadetmektedir.

Sunumumuzun amacı; PiezoSurgery teknolojisinin diş hekimliğinde ve oral maksillafasiyal cerrahilerde diş çekimleri için ankiloz, gömük, vs...), ortodontik ve ortognetik cerrahiler için, kemik toplama ve graftlama işlemi için, implant cerrahisi için (sinus elevasyonu, inferior alveolar sinir lateralizasyonu, implant kavitesi hazırlama) tedavi amaçlı kullanımının incelenmesi ve zorlu vakalar olarak tanımlanan bu endikasyonlarda başarı yüzdesi yüksek atravmatik sonuçlar almanın yöntemini sizlerle paylaşmaktır.

- Oral maksillafasiyal cerrahilerde diş çekimleri için ankiloz, gömük, vs...)
- Ortodontik ve ortognetik cerrahiler
- Kemik toplama ve graftlama
- İmplant cerrahisi sinus elevasyonu, inferior alveolar sinir lateralizasyonu, implant kavitesi hazırlama)

ABSTRACT

The applications of Piezoelectric technology in many specialty of Bone Surgery are well documented in literature and give us the demonstration of the quality in term of precision in cutting bone, reduction of the morbidity and better healing process (histological and biomolecular analysis).

The Piezoelectric bone surgery is a relative new technique and permit to perform cuts with ultrasonic surgical device to overcome the limit of mechanical macrovibrations generated by traditionals instruments as burs or saws.

The pocedure is safe on anatomical structures as membrane, nervs, vassels, mucosa, even upon accidental contact with the cutting tip because the vibration frequency of Piezosurgery is selective for mineralized tissue and does not direct damage soft tissue and minimizing the risk of harming the adjacent structures.

Piezoelectric osteotomies permitted micrometric selective cut and clear surgical site due to the cavitation effect created by the cooling solution.

The Piezosurgery cutting action characteristics can be summarize in: precision, easy cut, selective cut, safety and better healing.

The aim of this lecture is to present the applications of Piezosurgery in our field of Dentistry and OMF as: extractions (ankilotic rooth, wisdom teeth), osteotomies in orthodontic micro surgery and orthognatic surgery, harvesting and bone grafting, implant surgery (sinus elevation, inferior alveolar nerve lateralization, implant site preparation).

Tam Dişsizlikte İmplant Destekli Protetik Çözümler

Prosthetic Solutions with Implant Supported in Edentulous Patients

PROF. DR. ÖZGÜR İNAN
Selçuk Üniversitesi Diş Hekimliği Fakültesi Protetik Diş Tedavisi AD.

ÖZET
Günümüzde diş eksiklerinin giderilmesinde doğala en yakın şartların elde edildiği oral implantoloji ön plana çıkmıştır. Mandibular ve maksiller tam dişsiz hastalarda implant üstü overdenture protez veya implant destekli sabit protez seçenekleri bulunmaktadır. Hastada hangi tedavi seçeneğinin kullanılacağına, hastanın klinik durumuna, kemik tipine, yumuşak doku desteğine ihtiyacı olup olmaması, hasta isteğine ve hastanın mali durumuna göre karar verilir. Travma veya tümör alınmasına bağlı yumuşak ve sert doku defektleri geleneksel protezle başarılı bir şekilde tedavi edilemez. Hemimandibulektomili veya diğer maksillofacial cerrahi geçirmiş hastalar implant destekli overdenture protezlerle başarılı bir şekilde tedavi edilebilmektedir.

Bu sunumda tam dişsiz hastalarda implant destekli protez uygulamalarında tedavi planlaması ve protetik seçenekler detaylı bir şekilde anlatılacaktır.

ABSTRACT
Nowadays, oral implantology, in which the conditions closest to nature are obtained, has come to the forefront in the treatment of tooth deficiencies. Overdenture prosthesis or implant supported fixed prosthesis options are available in mandibular and maxillary edentulous patients. The factors that determine the method of the treatment of these patients are their clinical situation, bone type, need of soft tissue support, their demands and financial situation. Soft and hard tissue defects due to trauma or tumor removal surgery cannot be successfully treated with a conventional prosthesis. Patients with hemimandibulectomy or the patients who have other maxillofacial surgery can be successfully treated with implant-supported overdenture prostheses.

In this presentation, treatment planning and prosthetic options for implant-supported prosthesis applications in edentulous patients will be explained in detail.

Estetik Bölge İmplant Uygulamalarında Yumuşak Doku Yönetimi

Soft Tissue Management Around Implants in Esthetic Zone

DR. N. CEM YILDIZ
Periodontoloji Uzmanı

ÖZET
İmplant tedavisinin süregelen gelişimi ile birlikte bugün hedeflenen en yüksek başarı sonuçlarının elde edilebilmesindeki anahtar rolün özellikle estetik bölge uygulamalarında implant çevresi yumuşak doku miktarı ve kalitesi ile ilişkili olduğu kabul edilmektedir.

Bu nedenle özellikle estetik bölge implant destekli restorasyonların doğal ve ve dentogingival yapılarla uyumlu olması implant çevresindeki yumuşak dokunun korunması ya da yeniden oluşturulmasında saklıdır.

Bu sunumda estetik bölge implant uygulamalarında tedavi planlaması, doğru ve etkili cerrahi tekniğin seçimi, yumuşak dokunun yönetimi ve korunması üzerinde ayrıntılarıyla durulacaktır.

ABSTRACT
The ongoing development of implant therapy constantly reveals examples of how the quality and quantity of peri-implant soft tissues are the key elements when it comes to achieving top results especially in the esthetic zone.

Furthermore, natural and harmonious results around dental implants located in the esthetic zone are calls for preservation and sometimes the reconstruction of the soft tissue. Effective surgical techniques for soft tissue management around implants in the esthetic zone have been developed and should be implemented in every clinician's treatment spectrum.

This lecture will be present how to create or preserve soft tissue around implants in esthetic zone; from analyzing to reconstruction of the soft tissue.

Endodontik Problemlerin Çözümü - Klinik Yöntemler

Solving Endodontic Problems - Clinical Solutions

DR. GRZEGORZ WITKOWSKI
VDW, Septodont Uluslararası Danışmanı, Style Italiano Endodontics

ÖZET
Hepimiz hastalarımıza en iyi tedavi hizmetini sunmaya çalışıyoruz. Ne yazık ki, bazen ne yapacağımızı bilemediğimiz bir noktaya geliyoruz. Bu eğitimde Dr. Witkowski, ledge oluşumu, kırık eğeler, tıkanmış kök kanalları, bulunamayan kanallar gibi birçok klinikte yaygın olarka karşılaşılan problemlerin çözümü için geliştirdiği metodları sizinle paylaşacak. Bu metodları öğrendikten hemen sonraki gün uygulayabilirsiniz. Bu eğitimi kaçırmayın!

ABSTRACT
We all learn a lot and try to give best possible service to our patients. Unfortunately sometimes we reach the point when we don't know what to do. During the lecture Dr. Witkowski will focus on clinical situations such as ledges, fractured files canal clogging, missed anatomy which can happen in every dental office and will show clinical tips and tricks which he use in his office to solve or avoid problems. Presented solutions will be available to use just next day in Your practice. You cant miss this lecture.

Cerrahi Olmayan Tedavi Tekrarının Fayda-Fiyat Oranı ve Cerrahi Yaklaşımın Yeni Rolü

Costs And Benefits of Non Surgical Retreatment And The New Role of Surgical Approach

PROF. DR. FABIO GORNI
Style Italiano Endodontics

ÖZET
Endodontide son yıllarda modern tekniklerle birlikte kullanılan yeni el aletleri, tekrarlayan tedavilerin(retreatment) önemini artırarak birçok komplike klinik vakanın başarıyla tedavi edilmesine olanak sağlamaktadır. Bununla birlikte endodontik cerrahi kullanımının azaldığı söylenemez. Endikasyonları azalmış olsa da ultrasonik uçların kullanımı, mercek ile büyütme, mikro el aletleri ve yeni kök kanal dolgu materyallerinin kullanımının başarıyı %90'lara varan bir oranda artırdığı bildirilmiştir. Endodontik mikrocerrahi protokolleri modern yöntemlerin en önemli temsilcisi haline gelmiştir.

ABSTRACT
In the last years, modern techniques and new instruments have widened the role of endodontic retreatment, making possible to treat and solve complex clinical cases and multiple pathologies. Nevertheless, this does not mean that the use of endodontic surgery has decreased. Perhaps indications have narrowed, but ultrasonic tips, magnification, micro instruments and new root-end filling materials have dramatically increased the success percentage; a success rate of over 90% has been reported. The use of a modern Endodontic microsurgery protocol represents one of the most important procedures in endodontic treatment.

Endodontik Tedavi Görmüş Dişlerin Biyoaktif Restorasyonu: Yeni Bir Strateji?

BioACTIVE Restoration of Endodontically Treated Teeth: A New Strategy?

PROF. DR. MASSIMO GIOVARRUSCIO
King's College London Dental Institute, Style Italiano Endodontics

ÖZET

Endodontik tedavi görmüş dişlerin bir kısmı, tedaviye başarılı bir şekilde yanıt vermez ve diş hekimi müdahalesinden apikal bölgede radyolüsent bir lezyon gelişir. Perforasyon, çatlak, stripping veya rezorbsiyon orijinli bu türde bir lezyonun varlığında diş hekiminin hastaya sunabileceği tedavi alternatifleri bulunmalıdır.

Styleltaliano Endodontics olarak en yüksek standartlarda tedavileri basit protokollere indirgeyerek biyolojik sınırları ihlal etmeden yöntemler geliştirmeyi amaçlıyoruz. Piyasada BioACTIVE materyal olarak sınıflandırılan birçok ürün bulunmaktadır. Flor salınımı yapan simanlar, kalsiyum silikatlar, kalsiyum alüminat bazlı simanlar, kalsiyum bazlı veya kalsiyum içerikli materyaller ve biyoaktif iyonik rezin matriks içerikli dental rezin materyalleri buna örnek verilebilir. Bu materyaller plastize edilmiş rezin ve reaktif cam iyonomer doldurucu içeriğine sahiptirler ve bu sayede doğal dişlerin fizikokimyasal yapılarına benzemektedirler. Bu rezin materyalleri diş ve tükrük arasında doğal olarak gerçekleşen iyon alışverişine aktif olarak katkı sağlayarak ağız-diş sağlığının sürdürülmesine yardımcı olmaktadır. Endodontik tedavi görmüş dişlerin restorasyonunda kullanılan BioACTIVE materyaller mikrosızıntıyı engellemenin yanısıra yüksek miktarda ve sürekli olarak kalsiyum fosfat ve florid iyon salınımına yardımcı olarak uzun vadede dişlerin ağızda tutulmasına yardımcı olmaktadır.

Amaç: Bu eğitimin amacı endodontik olarak tedavi görmüş dişlerin ilk muayenesinden son restorasyonuna kadar ortaya çıkabilecek problemlerin çözümü ve daha iyi prognoz için BioACTIVE materyallerle restore edilmesi konusunda klinisyenlere yol göstermektir.

Hedef: Sunulan vakalar, prognozu kötü olan ve diş çekiminin (ve bir implantın) daha uygun bir tedavi seçeneği gibi göründüğü durumlarda BioACTIVE materyallerin kullanıldığı endikasyon dışı tedavilerdir. Bu eğitimde hastanın preoperatif değerlendirmesinden başlayarak en başarılı sonuca götüren tedavi sürecine odaklanacağız. Tüm teknikleri Styleltaliano felsefesine uygun şekilde Uygulanabilir, Öğretilebilir, Tekrar Edilebilir yöntemlerle sunacağız.

ABSTRACT

A percentage of endodontically treated teeth does not successfully respond to the therapy, developing an apical radiolucency after the intervention of the dentist. In presence of symptoms or periapical infection in an endodontically treated tooth with a perforations, stripping, resorption or internal cracks, the dentist should think to the options he can give to the patient in order to solve the problem.

Once assessed that the tooth has no vertical fractures and can be restored, the choice is between nonsurgical retreatment and endodontic surgery. Both options have precise indications. The clinician is supposed to know which is the best treatment, in order to give the patient the most suitable therapy. Non-surgical retreatment, in the last years, has broadened its field of employment and has remarkably increased its percentage of success. This is due to the new techniques, novel equipment and now BioACTIVE materials that help the dentist in solving complex clinical cases with multiple pathologies up to the choice of final direct or indirect restoration.

During the last decade, a considerable amount of attention has been directed towards the development of so called BioACTIVE materials. To understand this phenomenon better and to avoid misinterpretation, a condensed review of the literature and an assessment of various definitions need to be considered.

Styleitaliano Endodontics has the mission of setting of excellent standards while simplifying protocols, by the full undersatnding and respect biology.rules, methods There are already several commercially available dental materials that can be defined as BioACTIVE. For instance any fluoride-releasing material, calcium silicate and calcium aluminate-based cements, and calcium-based or calcium-containing materials products and the new dental resins with a bioactive ionic resin matrix. They have a shock-absorbing rubberised resin component and reactive ionomer glass fillers that mimic the physical and chemical properties of natural teeth. These BioACTIVE materials actively participate in the cycles of ion exchange that regulate the natural chemistry of the teeth and saliva and contribute to the maintenance of tooth structure and oral health. BioACTIVE material used to restore endodontically treated teeth, seals teeth against microleakage and its continuous release and recharge of significant amounts of calcium, phosphate and fluoride ions provide patients with long-term benefits especially on compromised teeth.

Aims: The aim of the lecture is to help the clinician in solving problems linked to the treatment and retreatment from the diagnosis to the final restoration of endodontically treated teeth using a BioACTIVE approach for a better long lasting prognosis.

Objectives: The cases presented are off-label treatments using BioACTIVE material in cases with a poor prognosis and in which extraction (and an implant) may have seemed a more obvious choice of therapy. The lecture will focus on the pre-operative analysis of the case and on the decisional process that brings to the choice of the best therapeutical option for the patient. Every technique will be described in its operative steps which FEASABLE, TEACHABLE AND REPEATABLE Styleitaliano philosophy.

Endodonti'nin Karanlık Yüzü: Perforasyonlar, Açık Apexler ve Öngörülemeyen Durumlar Nasıl Yönetilir?

The Dark Side of Endodontics: How to Manage Perforations, Open Apexes and Unpredictable Situations

DR. RICCARDO TONINI
Style Italiano Endodontics

ÖZET
MTA materyali, kök kanal sistemi ile çevre dokular arasındaki geçiş yollarını başarılı bir şekilde kapatması ve tedavi beklentilerini her zaman başarıyla karşılaması sebebiyle diş hekimliğinde en çok üzerinde çalışılan materyallerden birisidir. Literatüre göre toksik etkisinin olmaması, kanserojen olmaması, biyouyumlu olması, doku sıvılarında çözünmemesi, boyutsal stabilitesinin iyi olması ve nem varlığında bile sızdırmazlığının etkilenmemesi en büyük avantajları olarak sayılabilir.

Ancak araştırmanın öncelikle doktorlar ve hastalar için yapılan tüm yenilikleri şekillendirdiğini de göz önünde bulundurmalıyız Ancak, yeni gelişmelerin uygulamaya başlamasının beklenenden daha yavaş olduğu aşikâr. MTA materyali apikal tıkama, vital pulpa tedavisi, açık apeksli dişlerde bariyer materyali, apeksifikasyon, retrograd dolgu ve kök perforasyonlarının tamir materyali olarak kullanımı tavsiye edilmektedir. Bu tedavi yöntemlerinin her biri için birçok çalışma yapılmıştır ancak MTA'nın daha kolay uygulanması için bir yöntem var mı? Hangi sırada, hangi el aletiyle hangi protokolü uygulamalıyız? Bu eğitimde MTA materyalinin iatrojenik hataların tamirinde nasıl kullanılması gerektiği adım adım anlatılacak ve Konuşmacı tarafından uygulanabilir ve tekrarlanabilir bir yaklaşım için önerilen ipuçları da gösterilecektir.

ABSTRACT
MTA is probably the most researched material in dentistry, outcomes are always great and it is considered the ideal material for sealing the pathways of communication between the root canal system and its surrounding tissues. From literature we know that is nontoxic, non carcinogenic, non genotoxic, biocompatible, insoluble in tissue fluids, dimensionally stable and in presence of moisture its sealing ability is not affected.

But we have also to consider that research shapes first of all innovations for doctors and patients. Yet transfer of new knowledge into practice is less self evident than expected. MTA has been proposed clinically as the material of choice for apical plug, pulp capping, apical barrier formation for teeth with necrotic pulps and open apexes, perforation repair, apexification and retro root filling during surgery. Many clinical investigations have been performed evaluating MTA for each one of the above mentioned applications but does really exist a repeatable method for MTA application?Which sequence, device and protocol are suggested? During this lecture will be described different clinical techniques about correct use of MTA for repair of iatrogenic errors and step by step will be shown also the tips suggested by the Speaker for a feasible and repeatable approach. The MTA material will be also compared with materials of new generation, like Bioceramic, always in terms of laboratory researches and clinical outcomes.

Üç Boyutlu Kök Kanal Dolgusu: Karşılaşılan Problemler ve Çözüm Yolları

Three-Dimensional Root Canal Obturation: Problems and Solutions

DOÇ. DR. TAHA ÖZYÜREK
İstanbul Medeniyet Üniversitesi Diş Hekimliği Fakültesi Endodonti Ana Bilim Dalı, Style Italiano Endodontics

ÖZET
Teknolojinin her geçen gün gelişmesi ile birlikte klinik pratiğimizde uyguladığımız endodontik tedaviler de değişmekte ve gelişmektedir. Bildiğimiz gibi, kök kanal tedavisinin önemi bir safhasını oluşturan ve kök kanal tedavisinin başarısında önemi bir yeri olan kök kanal dolgusu günümüzde sıklıkla rezin içerikli kök kanal patları ile yapılmaktadır. Ancak günümüzde gelişen doku dostu ve özellikle periapikal dokuların iyileşmesi üzerinde olumlu etkileri olan kanal patları sayesinde kök kanal doldu teknikleri de değişmektedir. Bu sunumda kök kanal dolgu yöntemleri yeni gelişen kök kanal patları çerçevesinde ele alınacak ve kök kanal dolgusu sırasında meydana gelen komplikasyonlar ve çözümleri izleyiciler ile tartışılacaktır.

ABSTRACT
The innovations in technology also effects our daily Endodontic treatments. As we all know, root canal obturation, which is an important stage of root canal treatment and has an important role in the prognosis of the treatment, is now generally performed with resin-based root canal sealer. However, the root canal techniques have changed with the help of tissue-friendly sealer which have positive effects on the healing of periapical tissues. In this presentation, root canal filling methods will be discussed within the framework of newly developed root canal patents and complications and solutions occurring during root canal filling will be discussed with the followers.

Neden Uyuyoruz?

Why Do We Sleep?

DOÇ. DR. NEJAT ALTINTAŞ
Namık Kemal Üniversitesi Tıp Fakültesi Başhekimi

ÖZET
Uyumayı, zihin ve bedenin kapandığı bir zaman olarak düşünmeye meyilliyiz. Ancak bu durum böyle değil; uyku, birçok önemli işleme, restorasyon ve güçlenmenin meydana geldiği aktif bir dönemdir. Tam olarak bunun nasıl gerçekleştiği ve neden bedenlerimizin bu kadar uzun bir uyku için programlandığını hala biraz gizemli. Ancak uykunun kritik işlevlerinden bazılarını ve optimal sağlık ve refah için ihtiyaç duyduğumuz nedenleri anlıyoruz.

Uykunun hayati rollerinden biri, öğrendiklerimizi sağlamlaştırmamıza ve konsolide etmemize yardımcı olmaktır. Gün içinde, beyinlerimiz inanılmaz miktarda bilgi alıyor. Bununla birlikte, doğrudan giriş yapmak ve kaydedilmek yerine, bu gerçeklerin ve deneyimlerin önce işlenmesi ve depolanması gerekir; ve bu adımların çoğu biz uyurken olur. Gecede, veri ve bilgi parçaları daha geçici, kısa süreli bellekten daha güçlü, uzun süreli belleğe, yani "konsolidasyon" olarak adlandırılan bir sürece aktarılır. İnsanların uyuduktan sonra, bilgileri saklama ve hafıza işleri konusunda daha iyi performans gösterme eğiliminde oldukları da gösterilmiştir. Vücudumuzun tamamı, yenilenmek ve gençleşmek, kaslarını büyütmek, dokuları onarmak ve hormonları sentezlemek için uzun süre uykuya ihtiyaç duyar. Bu sunumda uykunun ve uyumanın önemi, uykuda görülen hastalıklar anlatılacaktır.

ABSTRACT
We tend to think of sleep as a time when the mind and body shut down. But this is not the case; sleep is an active period in which a lot of important processing, restoration, and strengthening occurs. Exactly how this happens and why our bodies are programmed for such a long period of slumber is still somewhat of a mystery. But we do understand some of sleep's critical functions, and the reasons we need it for optimal health and wellbeing.

One of the vital roles of sleep is to help us solidify and consolidate memories. As we go about our day, our brains take in an incredible amount of information. Rather than being directly logged and recorded, however, these facts and experiences first need to be processed and stored; and many of these steps happen while we sleep. Overnight, bits and pieces of information are transferred from more tentative, short-term memory to stronger, long-term memory—a process called "consolidation." It has been also shown that after people sleep, they tend to retain information and perform better on memory tasks. Our bodies all require long periods of sleep in order to restore and rejuvenate, to grow muscle, repair tissue, and synthesize hormones. In this presentation, the importance of sleep and sleep disorders will be explained.

Temporomandibular Rahatsızlıklarda Faz 1 ve Faz 2 Tedavi

Phase 1 and Phase 2 Treatment in Temporomandibular Disorders

PROF. DR. TONGUÇ SÜLÜN
İstanbul Üniversitesi Diş Hekimliği Fakültesi Protetik Diş Tedavisi Anabilim Dalı Total Parsiyel Protezler Bilim Dalı

ÖZET
Günümüzde temporomandibular rahatsızlıkların görülme sıklığı gittikçe artmaktadır. Temporomandibular rahatsızlığı olan hastalarda okluzal splintler en sık kullanılan tedavi araçlarıdır. Okluzal splintler bazı durumlarda tek başına yeterli olabilmektedir. Ancak kimi durumlarda da oklüzal splintler ile yapılan tedaviden sonra hastaya çeşitli oklüzal düzenlemeler gerekmektedir. Bu konuşmada öncelikle temporomandibular rahatsızlıklar hakkındaki bilgiler ve son gelişmeler aktarılacaktır daha sonra okluzal splintlerin endikasyonları ve farklı hazırlanış teknikleri geniş olarak ele alınacaktır. Ayrıca oklüzal splint tedavisi ile iyileşmiş hastaların mevcut oklüzyonlarında yapılabilecek düzenlemeler de konuşmanın ikinci bölümünü oluşturacaktır.

ABSTRACT
Temporomandibular disorders can be seen frequently in today's society. One of the most important tools of a dentist by the management of patients with temporomandibular disorders is occlusal splints. In some cases usage of occlusal splints are sufficient. However in some rare cases, usage of occlusal splints should be followed by occlusal arrangement. In this lecture firstly, the latest information and updates about temporomandibular disorders will be taught and later on, the indications and various preparing techniques of occlusal splints will be discussed in details. In the second part of the lecture the possible occlusal rehabilitations of the patients who were treated with occlusal splints will be discussed, too.

Protez Tedavisinin Çeşitli Yönleri - Kapsamlı Yaklaşım

The Various Aspects of Prosthodontic Treatment – The Comprehensive Approach

PROF. DR. AMI SMIDT DMD, MSc, BMedSc
Prostodontist

ÖZET

Sağlıklı yumuşak ve sert dokuların, protez onarımlarının görünümü gibi yaşamda önemli bir rolü olduğu bilinen bir gerçektir. Görünümün arkasında sağlıklı yumuşak dokular ve 2 bileşen arasındaki yakın ilişkiyi düzeltme yatmaktadır. Sıkça kullanılan dişeti uyumu terimi, simetri, hoş pembe bir renk ve sürekli kabul edilebilir bir serbest diş eti çizgisi anlamına gelir. Tedaviye başlamadan önce destekleyici çevre dokuları da kapsayacak şekilde bir onarımı planlamak ve üretmek için yumuşak doku görünümünün değerlendirilmesi bir zorunluluktur.

Diş implantları, yıllardır başarılı bir şekilde varlığını sürdürseler de, özellikle yanak bölgelerinde kemiğin stabilitesini garanti edemezler. İmplantların komşu dişlerin pozisyonunda zamanla meydana gelen değişimleri aslında bir değerlendirme çağrısıdır.

Diş çekimi veya travma sonrası kaybedilen sert ve yumuşak dokuların 3 boyutlu mimarisini yeniden kurgulamak için yıllar boyunca cerrahi işlemler sektöre sunuldu. Bununla birlikte, bu protez öncesi işlemler vaka seçimi ve yüksek beceriler gerektiren, tekniğe duyarlı, uzun yıllar boyunca istikrar kanıtı bulunmayan ve hala bir zorluk teşkil eden bir tekniktir. Günümüzde, işlemi kolaylaştırmak ve aynı istikrarlı sonuçlar elde etmek için yeni malzemeler kullanıma sunulmuştur.

Rezorbe olmuş büyük bölgelerin onarılmasındaki başarısızlık ve zorluklar, uygun olmayan durumlarda veya hastaların kapsamlı işlemleri reddettiği ya da acil onarımları talep ettiği durumlarda, rejeneratif işlemleri taklit edici nitelikte bir alternatif olarak kaybedilen pembe dokuların prostetik onarımını ortaya çıkarmıştır.

Dişler, rezeke edilmiş azı dişleri ve umut vadetmeyen dişler gelecekteki bir onarımı destekleyen dokularda pozitif topografinin korunmasına ve elde edilmesine, cerrahi kapsamın veya gerçek ihtiyacın en aza indirilmesine hizmet edebilir. Yardımcı ortodontilerin kapsamlı tedavi planlarıyla birleştirilmesi, destekleyici dokuları olumlu yönde etkiler ve cerrahi işlemlere duyulan ihtiyacı azaltabilir. Diğer tüm hazırlıkları tamamladıktan sonra kaybedilen sert ve yumuşak dokuların görünümünü değerlendirirken son protez aşamasına geçmeden önce cerrahi ogmentasyon işlemleri göz önünde bulundurulur. Her zaman bir sonraki tedaviyi öngörmek için bir çağrı olmalıdır, bu nedenle dişlerin korunmasının veya doğru zamanlama ile gözden çıkarılmasının dikkatli bir şekilde değerlendirilmesi gerekir.

Bu sunumda kapsamlı bir tedavi planı, verilerin toplanması, teşhis, karar verme ve tedavi performansının çeşitli yönleri ele alınacaktır. Diş implantları için sırtları [çizgisel yüksekliği] korumak ve alanları geliştirmek amacıyla köklerin ve umut vadetmeyen dişlerin kullanılması, ameliyatları en aza indirmek ya da bazı durumlarda ameliyatı elimine etmek, diş çürüğü veya periodontal hastalıklarda ve travma vakalarında ise önleme amaçlı sunulacaktır. Daha iyi protez sonuçları için yumuşak doku desteğini artıran yeni malzemeler sunulacaktır.

ABSTRACT

It is common knowledge that healthy soft and hard tissues have a major role in the life like appearance of prosthetic restorations. The appearance leans on healthy soft tissues and correct intimate relations between the 2 components. The term often used, gingival harmony means symmetry, pleasing pink colour and a continuous acceptable free gingival line. It is mandatory to assess the soft tissue display before commencing treatment to plan and fabricate a restoration emerging correctly from the supporting surrounding tissues.

Dental implants, although surviving successfully for years, cannot guarantee the stability of the bone around, especially in the buccal areas. Changes that occur in the position of implants' neighbouring teeth with the time, is a call for an evaluation. Surgical procedures to re-establish 3-dimensional architecture of lost hard and soft tissues after extraction or trauma, were presented for use during the years. However, these pre-prosthetic procedures demand case selection, high skills, and are considered technique sensitive, lacking proof of stability for long years and still present a challenge. Recently new materials were offered to ease the procedure yet to gain same stable results.

Failures and difficulties to restore large resorbed areas, brought forward the prosthetic restoration of pink missing tissues as a mimicking alternative to regenerative procedures when such is not feasible or in cases where patients negate extensive procedures or demand immediate restorations.

Teeth, resected molars and hopeless teeth may serve in maintaining and acquiring positive topography in the tissues supporting a future restoration, minimizing the surgical extent or the actual need. Combining adjunct orthodontics in comprehensive treatment plans, influence positively the supporting tissues and may well decrease the need for surgical acts. Surgical augmentation procedures are considered prior to proceeding to the final prosthetic phase when evaluating the lost hard and soft tissues appearance after completing all other preparations. There should always be a call to foresee the next treatment and thus, preserving teeth or discard them in correct timing has to be carefully considered.

The presentation will discuss the various aspects of a comprehensive treatment plan, gathering of data, diagnosis, decision making and treatment performance. The use of roots and hopeless teeth to preserve ridges and develop sites for dental implants will be presented towards minimizing surgeries and sometimes avoid them, in caries or periodontal disease and in trauma cases. New materials to enhance the soft tissue support for better prosthetic results will be presented.

Arktaki Tüm Dişlerin Çekimi, İmplantasyon, İmmediat İmplant Yüklemesi

Full Arch Extraction, Implantation, Immediate Loading

DR. MARC REGRAIN
Pedodonti & İmplantoloji

ÖZET
Diş çekimi sonrası implant yüklemesi bir standarttır. Triboloji prensibleri ile ilişkili olan C.F.A.O. gibi çeşitli teknikler ile bilimsel verilerin sentezi, kemik streslerine karşı benzersiz ve yenilikçi bir konsept geliştirmemize olanak sağlamaktadır. Kemik yenileme modeli; mikro hasara bağlı büyür ve 3D BMU aktivitesi (Biomechan Model Mechanobiol) tarafından tamir edilir.

Bu protokol; tek diş vakalarında gerekli olmayan ama birçok vakada vazgeçilmez olan cerrahi rehberler kullanılarak ya da kullanılmadan gerçekleştirilebilir.

Norbert Bellaiche tarafından onaylandığı gibi daha radyolojik rehberle önceki bir tarayıcının gerçekleştirilmesi kesinlikle çok önemlidir.

Tüm implant sistemlerinde kullanılabilen Positdental® kemik destek cerrahi kılavuzunun doğruluğu sayesinde tam bir yükleme için böyle bir klinik protokol uygulanabilir. Bu kılavuz, kemik kalitesi ve miktarına uyarlanmış implant yerleştirme için klinik cevabı geliştirir. Tek bir ameliyat seansında gerçekleştirilen böyle bir protokolün seçimi, hastanın beklentilerini fonksiyonel ve estetik açıdan karşılar. Rapor edilen klinik vakalar tüm klinik aşamalarla gerçekleştirme protokolünü tanımlamaktadır. Bu çalışma, 5 yıldan uzun bir süre takip edilmiştir. 3B karşılaştırmalı çalışma, çalışma sırasında gözlemlenen farklılıklara kıyasla daha önce görülmemiş bir hassasiyet derecesini göstermektedir.

ABSTRACT
The extraction implantation immediate loading is a standard. The synthesis of datas' science, the various techniques of C.F.A.O. associated with the principles of tribology, allowed us to develop a unique and innovative concept towards bone strain.

A bone remodelling model coupling microdamage growthand repair by 3D BMU-activity Biomechan Model Mechanobiol.

The protocole is applicable with or without a surgical guide, not necessary for a single tooth but becomes indispensable for plural cases. The realization of a previous scanner with dedicated radiological guide is absolutely necessary, as confirmed by Dr. Norbert Bellaiche. A such clinical protocol for a complete immediate loading could be executed thanks to the accuracy of the Positdental® bone support surgical guide, usable with all implant systems.

This guide improves the clinical response for implant placement adapted to bone quality and quantity. The choice of such a protocol, performed in a single operating session, meets the patient's expectations from a functional and aesthetic point of view. The reported clinical cases describe the protocol of realization with all clinical stages. This study is associated with a follow-up of more than 5 years. The 3D comparative study shows the degree of precision obtained unprecedented compared to the differences observed during the study of: OZAN O, TURKYILMAZ I, ERSOY AE, McGLUMPHY EA, ROSENSTIEL SF.

Dijital Diş Hekimliğinde Öngörülebilir Estetik Tedaviler Mümkün mü?

Are Predictable Aesthetic Treatments Possible in Digital Dentistry?

DR. ESER ŞİMŞEK
Beykent Üniversitesi Diş Hekimliği Fakültesi Protetik Diş Tedavisi AD.

ÖZET
Günümüz dental tedavilerinde, ağrıyı gidermenin ve yeniden fonksiyonları yerine koymanın yanında, mümkün olan en hızlı sürede, estetik, ekonomik ve öngörülebilir bir tedavi protokolü oluşturmak önem kazanmıştır. Dijital iş akışıyla bu hedefleri gerçekleştirmek için klinik uygulamalarda neler yapmalıyız? Bütün pratik iş akışımızı değiştirmeli miyiz? Bu konuda özel bir eğitim gerekli mi? Bunların hepsini siz meslektaşlarımızla birlikte tartışacağız.

ABSTRACT
In today's dental treatments, it is important to create an aesthetic, economic and predictable treatment protocol in the fastest possible time, as well as relieving pain and restoring functions. What should we do in clinical practice to achieve these goals through a digital workflow? Should we change our entire practical workflow? Is there any special training required? We will discuss all of this with you colleagues.

İmplantoloji Kliniğinde Zaman Yolculuğu

Clinical Dental Implantology; Travel in Time

PROF. DR. A. BÜLENT KATİBOĞLU
Beykent Üniversitesi Diş Hekimliği Fakültesi

ÖZET
Dental İmplantolojinin Türk Diş Hekimliğindeki tarihçesi en fazla 35 yıla dayanmaktadır. Geriye dönüp baktığımızda geçen bu zaman içerisinde gerek dental implant materyalleri, gerekse çalışma teknikleri açısından doğal olarak gelişmeler olmuştur. Bu gelişmeler bilimsel çalışmalarla da desteklenerek dental implantlar için, uygulamada hasta sağlığı açısından olabilecek en uygun koşulların sağlanması amaçlanmıştır. Bu sunumda, gerek materyaller gerekse uygulama açısından dental implantolojinin son 30 yılı, olgularla örneklenerek günümüz implantolojisinin durumu değerlendirilmiştir.

ABSTRACT
The history of Dental Implantology in Turkish Dentistry dates back to 35 years. When we look back, there have been natural developments both in terms of dental implant materials and working techniques. These developments have been supported by scientific studies to provide the most suitable conditions for dental implants in terms of patient health in practice. In this presentation, the last 30 years of dental implantology, both in terms of materials and applications, are sampled with cases and the status of current implantology is evaluated.

Laboratuvarda Temel Fotoğrafçılık ve Çekim Teknikleri

Basic Photography and Shooting Techniques in Dental Laboratories

DİŞ TEKN. SELÇUK KÜPELİ

Prepless'ta Sınırlarımız Nelerdir?

What are our limits at Prepless?

DİŞ TEKN. CAN TOLAY

Panel: Diş Protez Teknolojisi ve Ağız Diş Sağlığı Teknikerliği Öğrenim Hayatına Neler Eklenmeli

Panel: What Should Be Added to Learning Life of Dental Prosthesis Technology & Oral and Dental Health Technicianship

INNOVATION ART GRUBU
DT. RECEP EŞKAR
FATİH UYSAL

How to Handle Blood Exposure Accident?

By: **DR. AMESSEGHER FATIMA ZAHRA,** *Faculty of Dentistry Casablanca, Prosthodontic and Occlusodontie*
Other Author(s): **DR. AMESSEGHER FATIMA ZAHRA, KARAMI MALIKA**

ABSTRACT
Blood exposure accidents are among the most frequent workplace accidents in the healthcare sector and expose people to serious risks of contamination. They are defined as "any accidental exposure to blood or biological fluid contaminated with blood, including skin burglary during a cut or sting, or a projection on mucous membranes or damaged skin". The risk of exposure to blood lies in the possible transmission of blood-borne viruses, including HIV and hepatitis B and C viruses. A survey conducted in 2018 at the dental consultation and treatment centre in Casablanca showed alarming results that reflect neglect and ignorance of risks as well as the course of action to be taken after blood exposure accident. the aim of this study is to draw up a current inventory of our country as well as others, in particular the knowledge, attitudes and practices of dentists after a Blood exposure accident. We will also show the right way to deal with a blood exposure accident and propose actions as part of a preventive policy. ***Key Words:*** Blood exposure, prevention, knowledge, attitudes

Maxillomandibular Advancement Surgery in Morbidly Severe Obstructive Sleep Apnea: A 3-Year Follow-Up

By: **DR. ASMAA EL MABRAK,** *Faculty of Dentistry of Casablanca, Orthopedic Dento Facial*
Other Author(s): **DR. LAHCEN OUSEHAL, DR. FATMI KADIRI**

ABSTRACT
This poster describes the successful treatment of a 27-year-old young male who had a severe open bite and important retrognathia, with severe obstructive sleep apnea syndrome. The treatment consisted of a maxillomandibular advancement in order to increase the volume of the oropharynx as a final treatment of the obstructive sleep apnea syndrome. The Obstructive sleep apnea syndrome (OSAS) is a common affliction, is characterized by the repeated closure of the upper airway during sleep. Its prevalence is 2 to 4% of the population of middle-aged adults (30-60 years). About 1% of children suffer from sleep apnea. This syndrome is recognized as an independent risk factor for cardiovascular disease. The current gold standard for diagnosis is polysomnography. Nasal-continuous positive airway pressure is the golden standard for the treatment of snoring and sleep apnea syndrome (OSA), oral appliance is also an option. However, in severe cases, maxillo-mandibular advancement is the only guarantor of successful result. ***Key Words:*** Class II malocclusion, obstructive sleep apnea, OSA, Maxillomandibular advancement oral surgery.

Interceptive Orthodontics, What Should We Know?

By: **DR. ASSMA ELMOUTAWAKIL,** *Faculty of Dentistry of Casablanca Orthopedic-Dentofacial Department*
Other Author(s): **DR. AGHOUTAN HAKIMA, DR. ELQUARS FARID**

ABSTRACT
Genetics and inadequate dental care are among the main factors leading to dento-maxillary defects. With an all-inclusive approach, early orthodontics treatment allows to control all these factors and reduce child's need for braces or jaw surgery in the future. Indeed, focusing on the younger patients growth, straightening teeth and training facial muscles before permanent teeth evolve, can bring balance and facial symmetry to child's smile and face; helping them look and feel their best. Early treatments must be simple and punctual with the motto "primum non nocer". With or without appliances, it can be active, like correcting a cross bite, or passive, like holding the space of a primary tooth lost too early. This minimizes the need for more extensive and painful later intervention. A child's first orthodontic evaluation includes a thorough examination of child's teeth, jaw and facial structures as well as X-ray. Even at age six and seven, these assessments and images could reveal alignment and growth developing problems. In our presentation we will expose by a case reports how to manage some of the most major problems seen in children dentition and facial growth.
Key Words: Interception, orthodontics.

Kök Ucu Kapanmamış, Apikal Periodontitisli Nekrotik Daimi Kesici Dişin Yeniden Canlandırılması: Olgu Sunumu

Revitalization of Necrotic Permanent Incisor with Open Apex and Apical Periodontitis: A Case Report

Yazar: **ARŞ. GÖR. DT. DUYGU KAYHAN,** *Gazi Üniversitesi Diş Hekimliği Fakültesi Endodonti AD.*
Diğer Yazar: **PROF. DR. SİS DARENDELİLER YAMAN**

ÖZET
Amaç: Nekrotik pulpalı,apeksi açık matür bir dişte rejenerasyonun ve kök gelişimin devamlılığının değerlendirilmesi. **Materyal ve Metod:** 35 yaşında erkek hasta 22 numaralı dişinde ağrı sebebiyle Endodonti kliniğine yönlendirildi. Diş bir kazada travma görmüş ancak hasta diş kırığı ve ağrısı olmadığı için bir tedavi görmemişti. Şişlik veya sinüs yolu mevcut değildi. Perküsyona hassastı, soğuk ve elektrikli pulpa testine karşı cevapsızdı. Radyografik değerlendirmede dişin apeksi açık ve periradiküler radyolusensisi mevcuttu. Anesteziyi takiben diş rubber dam ile izole edildi. Kök kanal sistemi ucu kapalı yandan perfore iğne kullanılarak 20 ml %1.5 NaOCL ile irrige edildi. Kanallar kağıt konilerle kurulandı ve Ca(OH)2 lentulo ile kanala gönderildi. Geçici dolgu uygulandı. 3-4 hafta sonra ilk seans değerlendirildi, inatçı enfeksiyon bulgusuna rastlanmadı. Vazokonstriktörsüz %3 mepivakain uygulandıktan sonra diş rubber dam ile izole edilip 20 mL %17 EDTA ardından salin ile irrige edildi ve kurulandı. Steril 15 k eğe ile taşkın enstrümantasyon yapılarak mine sement sınırına 3 mm kalıncaya kadar kanama sağlandı. Kavite daimi dolgu ile restore edildi. **Bulgular:** Klinik muayenede palpasyon perküsyona karşı ağrı, yumuşak dokuda şişlik, sinüs yolu oluşumu görülmedi. Radyolojik değerlendirme 3. ayın sonunda yapıldı. **Sonuç:** 3.ayın sonunda hastada herhangi bir semptom görülmedi ve radyogragrafik olarak belirgin değişiklik gözlenmedi. **Anahtar Kelimeler:** Rejenerasyon, açık apex, immatur diş.

ABSTRACT
Purpose: To evaluate the possibility of tissue regeneration within the pulp space and continued root development in tooth with necrotic pulp and open apex. ***Material and Method:*** A healthy, 35-year-old male was referred to the Department of Endodontics for evaluation of tooth 22 with a complaint of dull throbbing pain. It had been traumatized in an accident, but the patient did not seek dental treatment owing to the absence of tooth fracture or pain. There were no signs of swelling or sinus tract. It showed sensitivity to percussion and non-responsive to a cold test and electric pulp test. Radiographic examination revealed that tooth is not fully developed root with open apex and a periradicular radiolucency. Following anesthesia, the tooth was isolated with a rubber-dam. Root canal system was irrigated with copious 20 ml 1.5% NaOCL using the needle with closed end and side-vents. Afterward the canals were dried with paper points and Ca(OH)2 was delivered into the canal system with Lentuo, sealed with a temporary material. 3-4 weeks after initial treatment was assessed. There were any symptoms of persistent infection. Following anesthesia with 3% mepivacaine without vasoconstrictor the tooth was isolated with a rubber dam. Irrigation was carried out with 20 mL 17% EDTA, followed by saline and dried with paper points. It was created bleeding into the canal system by over-instrumenting with a sterile 15 K-file and stopped bleeding 3 mm from CEJ. The cavity was restored with permanent filling. ***Results:*** Clinical examination showed no pain to palpation/percussion and no soft-tissue swelling or sinus tract. Radiologic evaluation was done at the end of 3 months. ***Conclusion:*** At the end of 3 months, clinically the patient had no symptoms and radiographically not much significant changes were observed. ***Key words:*** Regeneration, open apex, immature tooth.

Lateral Eksternal Kök Rezorpsiyonlu Bir Mandibular Molar Dişin Tedavisi: Bir Olgu Sunumu

Treatment of a Mandibular Molar Teeth with Lateral External Root Resorption: A Case Report

Yazar: **DT. HAMZA CUDAL,** *Erciyes Üniversitesi Diş Hekimliği Fakültesi Endodonti AD.*
Diğer Yazarlar: **DOÇ. DR. TUĞRUL ASLAN, DT. ÖZGE KURT ÖRS**

ÖZET
Amaç: Bu vaka raporunun amacı, lateral eksternal kök rezorpsiyonu ve furkasyon bölgesinde lezyon bulunan bir mandibular sol birinci molar dişin tedavisinin sunulmasıdır. **Olgu:** Mandibular sol birinci molar dişte derin çürük ve ağrı nedeniyle 15 yaşındaki kadın hasta endodonti kliniğine başvurdu. Yapılan radyografik muayenede derin çürük, furkasyon bölgesinde alveolar kemikte radyolusensi ve mezial kökün iç lateral kısmında kök rezorpsiyonu gözlendi. Eski restorasyon ve çürük kaldırıldı ve giriş kavitesi oluşturuldu. Kanal boyutu tespiti için hastadan alınan radyografide kök orta üçlüsünde rezorbsiyon tespit edildi. Kök kanallarının kemo-mekanik temizliği belirlenen kanal boylarında dikkatlice gerçekleştirildi. Kök kanalı yoluyla mezial kökün apeks kısmına ulaşmak mümkün olmadı. İlk seans sonunda kanallar kağıt konilerle kurulandı ve kanallara kalsiyum hidroksit patı yerleştirildi. Diş geçici dolgu ile sıkıca kapatıldı. Hasta 10 gün sonrası için randevuya çağrıldı. İkinci seansta, kanal bütünlüğünün bozulduğu defekt alanı mineral trioksit agregat (MTA) ile tamir edildi ve kanallarda gutta-perka ve rezin içerikli bir kanal patı ile dolduruldu. Koronal restorasyon dentin bonding ve kompozit rezin ile tamamlandı. 8 aylık takip sonucunda, dişin asemptomatik olduğu ve alveolar kemik lezyonunun kısmen iyileşmeye başladığı görüldü. **Sonuç:** Uygun bir kanal tedavisi, biyo-uyumlu tamir materyali (MTA) kullanımı ve hermetik bir üst restorasyonun gerçekleştirilmesi eksternal kök rezorpsiyonu tedavisinde prognozu olumlu yönde etkileyen faktörlerdir. Bu vakada da güncel materyaller ve prosedürler kullanılmıştır ve kemik iyileşmesinin pozitif yönde seyrettiği gözlenmiştir. Klinik ve radyografik olarak takibin dokularda tam iyileşme görülene dek devam etmesi gerekmektedir. **Anahtar Kelimeler:** Eksternal kök rezorpsiyonu, mineral trioksit agregat, kök kanal dolgusu, iyileşme.

ABSTRACT
Introduction: The aim of this case report is to present the treatment of a mandibular left first molar tooth with lateral external root resorption and lesions at the furcation site. ***Case:*** A 15-years-old female patient was admitted to the endodontics clinic for deep caries and pain in the mandibular left first molar tooth. Radiographic examination revealed deep caries, radiolucency of the alveolar bone at the furcation site and root resorption in the iner lateral part of the mesial root. The old restoration and caries was removed and the accesscavity was performed. For root canal size determination, the radiograph taken from the patient revealed resorption in the middle root region. The chemo-mechanical cleaning of the root canals was then performed carefully on the determined canal lengths. It was not possible to reach the apex of the mesial root through the root canal. At the end of the first appointment, the root canals were dried with paper points and calcium hydroxide paste was placed into the root canals. The tooth was sealed tightly with temporary filling material. The patient was called for an appointment for 10-days later. In the second appointment, the defect area was repaired with mineral trioxide aggregate (MTA) and filled with a gutta-percha and epoxy resin-based root canal sealer. Coronal restoration was completed with dentin bonding and composite resin filling. After 8 months of follow-up, the tooth was asymptomatic and the alveolar bone lesion began to heal partially. ***Conclusion:*** Adequate root canal treatment, use of biocompatible repair material (MTA), and a hermetic coronal restoration are factors that positively affect the prognosis of treatment of external root resorption. In this case, novel materials and procedures were used, and bone healing was observed to be positive. Clinical and radiographically follow-up at this case should continue until total healing of tissues. ***Key Words:*** External root resorption, mineral trioxite aggregate, root canal filling, healing.

Kalsiyum Hidroksit İçerikli Medikaman ve Klorheksidin Glukonat Jelin Enterococcus Faecalis Üzerindeki Antibakteriyel Etkilerinin Karşılaştırılması

The Comparison of Antibacterial Effects of Calcium Hydroxide Medicament and Chlorhexidine Gluconate Gel on Enterococcus Faecalis

Yazar: **DT. NÜSHET DOĞAN,** *Ankara Üniversitesi Diş Hekimliği Fakültesi Endodonti AD.*
Diğer Yazar: **PROF. DR. AYLİN KALAYCI**

ÖZET
Kalsiyum hidroksit içerikli medikaman ve klorheksidin glukonat jel ve her iki medikamanın eşit oranda karışımının Enterococcus faecalis üzerindeki antibakteriyel etkilerinin karşılaştırılması amaçlanmıştır. Çalışmada 3 deneysel grup oluşturuldu , I. grupta kalsiyum hidroksit içerikli medikamanın (Calcicure), II. grupta %1'lik klorheksidin glukonat jelin (Corsodyl), III. grupta eşit oranda hazırlanmış kalsiyum hidroksit içerikli medikaman + klorheksidin glukonat jel karışımının antibakteriyel etkileri 1. 2. ve 7. günlerde agar difüzyon yöntemiyle incelendi. Bulgular ANOVA ve Çoklu karşılaştırma testleri ile istatistiksel olarak değerlendirildi. Çalışmamız sonucunda ölçüm yapılan üç zaman periyodunda da klorheksidin glukonat jel; kalsiyum hidroksit içerikli medikaman ve kalsiyum hidroksit içerikli medikaman + klorheksidin glukonat jel karışımından daha fazla antibakteryel etki gösterdi. (P<0,01) Kalsiyum hidroksit içerikli medikaman ve kalsiyum hidroksit içerikli medikaman + klorheksidin glukonat jel karışımının bu bakteri üzerindeki antibakteriyel etkileri arasında ise 1. ve 2. gün ölçümlerinde istatistiksel olarak anlamlı bir fark bulunmazken (P>0,05), 7. gün yapılan ölçümlerde istatistiksel olarak anlamlı fark bulundu (P<0,01). Kullanılan tüm deney materyalleri E. Faecalis'e karşı zaman geçtikçe artan antibakteriyel etki gösterdiler. **Anahtar Kelimeler:** Kalsiyum hidroksit içerikli medikaman, Klorheksidin glukonat jel, Enterococcus faecalis, Antibakteriyel etki.

ABSTRACT
The aim of this study is the comparison of antibacterial effects of calcium hydroxide medicament and chlorhexidine gluconate gel on Enterococcus faecalis. The study is composed of three experimental groups. Antibacterial effects of group 1, calcium hydroxide medicament (Calcicure); group 2, %1 chlorexidine gluconate gel (Corsodyl) and group 3, combination of calcium hydroxide medicament plus chlorexidine gluconate gel equal ratio were examined with agar diffusion method on the 1st, 2nd and 7th days. Inventions are evaluationed as statistical with ANOVA and multiple comparisons tests. In the end of our study for the three-time period the antibacterial effect of chlorexidine gluconate gel was more than calcium hydroxide medicament and the combination of calcium hydroxide medicament plus chlorexidine gluconate gel equal ratio (P<0,01). After the 1st and 2nd days' measures between the antibacterial effects of calcium hydroxide medicament and combination of calcium hydroxide medicament + chlorhexidine gluconate gel on this bacteria there was no important statistical difference (P>0,05), however on the 7th day it is found an important statistical difference (P<0,01). The all experiment materials that is used showed an increasing antibacterial effect on E.faecalis. ***Key Words:*** Calcium hydroxide medicament, Chlorhexidine gluconate gel, Enterococcus faecalis, Antibacterial effect.

What to Do in Case of the Nausea Reflex in Prosthesis?

By: **DR. TAOUILI AFAFE,** *Dental University Casablanca, Removable Prosthodontics*
Other Author(s): **DR. SAMIRA BELLEMKHANNATE**

ABSTRACT
The epulis fissuratum is a chronic pseudotumor lesion associated with the wearing of an unstable prosthesis that sinks into the soft tissues of the vestibule, causing the formation of reactive tissue. This lesion is favoured by the resorption of the alveolar bone in the elderly subject. The diagnosis is based on the clinical examination completed if necessary with a radiological and histological examination for lesions that are not recent. The treatment consists of the removal of the etiological factor and surgical removal of the mass with a new prosthesis to prevent recurrence. This work presents, through a clinical case, the therapeutic approaches of lesions fibromucosa, secondary port prostheses unsuitable, for using conventional prosthetic rehabilitation, in the future. ***Key Words:*** Epulis fissuratum, total edentulous

Komplike Kron-Kök Kırığı Bulunan Bir Dişin Multidisipliner Tedavisi: Bir Olgu Sunumu

Multidisciplinary Treatment of a Complicated Crown-Root Fractured Tooth: A Case Report

Yazar: **DT. ÖZGE KURT ÖRS,** *Erciyes Üniversitesi Diş Hekimliği Fakültesi Endodonti AD.*
Diğer Yazar: **DOÇ. DR. YAKUP ÜSTÜN, DT. HAMZA CUDAL**

ÖZET
GİRİŞ: Bu olgu sunumu, fiber post ve adezivler yardımı ile kırık segmentinin multidisipliner restorasyonunu göstermektedir. Vaka Raporu 21 yaşında erkek hasta, ön dişte (# 21) travma nedeniyle Erciyes Üniversitesi Diş Hekimliği Fakültesi Endodonti Anabilim Dalı'na başvurdu. Klinik muayene de dişin koronal fragmanının aşırı derece mobil olduğu tespit edildi. Klinik ve radyolojik incelemeler sonucu, dişin komplike kron-kök kırığı olduğu tespit edildi. Dişin koronal fragmanı çıkarıldı. Lastik örtü uygulandıktan sonra kök kanal tedavisine başlandı. Operasyon tarihine kadar (1 hafta) kök kanalı ara medikaman olarak kalsiyum hidroksit ile bekletilmiştir. Dişin koronal fragmanı, dehidratasyonu engellemek amacıyla steril salin solüsyonunda bekletildi. İki haftanın sonunda kök kanal tedavisi tamamlandı ve post boşluğu hazırlandı. Cerrahi olarak tam kalınlıklı mukoperiosteal flep kaldırıldı ve kalan kök parçasının kırık hattının üzerinde kalan kısmı tamamıyla görünür hale getirildi. Fiber postun simantasyonundan önce, koronal diş fragmanı için giriş kavitesi hazırlandı. Kök kanalına self-etch adeziv uygulandıktan sonra fiber post kanala yerleştirildi. Daha sonra koronal fragman, post uygulanmış köke rezin siman eşliğinde simante edildi. Giriş kavitesi kompozit rezin kullanılarak restore edildi. Flep kapatılıp sütur atıldı. Hasta bir hafta sonra kontrol randevusu için çağrıldı. Kontrol seansında hasta klinik ve radyolojik açıdan asemptomatikti ve gingival iyileşme iyi seviyedeydi. **Sonuç:** Bir diş fragmanın yeniden bağlanması, fonksiyon ve estetiği eski haline getiren koruyucu bir tekniktir.
Anahtar Kelimeler: Komplike kron-kök kırığı, fiber post, travma.

ABSTRACT
Introduction: This case report represents multidisciplinary restoration of fractured crown segment with the help of fiber-post and adhesives. Case Report A 21-year old male patient consulted Erciyes University Faculty of Dentistry Department of Endodontics because of trauma anterior tooth (#21). Clinical examination showed that coronal part of the tooth was extremely mobile. After clinical and radiological examinations, it was determined that the tooth had complicated crown-root fracture. Coronal part of the fractured tooth was gently extracted. Rubber dam was applied and treatment was performed. Root canal treatment was applied. Root canal was filled with calcium hydroxide as intermediate medication until the operation date(1week). Coronal part of the tooth was stored in sterile saline solution to prevent dehydration. At the end of the two weeks, root canal treatment was completed and root canal was prepared with drillls for fiber post application. Surgically full thickness mucoperiosteal flap was elevated for better vision of the fractured part of root segment that existed under the gingiva. Before the cementation of fiber post, access cavity was prepared in the coronal tooth fragment. After self-etch adhesive was applied to root canal, fiber post was placed to root canal. Then coronal segment of tooth was adapted to root segment and, after then both tooth segments and fiber post cemented with dual cure resin cement. Access cavity was restored by using composite resin. Flap was sutured. Patient was called one week later for control appointment. At the control session, the patient was clinically and radiological asymptomatic and the gingival recovery was at a good level. ***Conclusion:*** The reattachment of a tooth fragment is a viable, conservative technique. ***Key Words:*** Complicated crown-root fractured, fiber-post, trauma.

Üniversite Öğrencilerinde Temporomandibular Eklem Disfonksiyonu Prevalansının Araştırılması

Investigation of Prevalence of Temporomandibular Joint Dysfunction in University Students

Yazar: **DR. ÖĞR. ÜYESİ BESİME AHU KAYNAK,** *Toros Üniversitesi Meslek Yüksekokulu, Ağız ve Diş Sağlığı Bölümü.*
Diğer Yazar(lar): **DR. ÖĞR. ÜYESİ SERKAN TAŞ, DR. ÖĞR. ÜYESİ ÖZGÜL ÜNLÜER**

ÖZET
Amaç: Bu çalışmanın amacı üniversite öğrencilerinde temporomandibular eklem disfonksiyonu (TMED) prevalansının araştırılmasıdır. **Yöntemler:** Bu çalışma, 18-25 yaş aralığında (20,5±1,5 yıl) 1104 kadın ve 334 erkek olmak üzere 1438 üniversite öğrencisinin katılımıyla gerçekleşti. Çalışmaya katılan bireylerde TMED varlığı, Fonseca Anamnestik Anketi kullanılarak değerlendirildi. Fonseca Anamnestik Anketi 10 sorudan oluşmaktadır. Katılımcıdan her soruya 'Evet' (10 puan), 'Hayır' (0 puan) ve 'Bazen' (5 puan) olmak üzere cevap vermesi istenir. Anket sonucunda elde edilen skora göre bireyler TMED yok (0-15 puan), hafif TMED'li (20-40 puan), orta şiddette TMED'li (45-65 puan) ve şiddetli TMED'li (70-100) olarak sınıflandırıldı. **Bulgular:** Değerlendirilen 1438 bireyden 547'sinde (%38) TMED olmadığı bulunurken, bireylerin 891'inde (%62) TMED olduğu tespit edildi. TMED'li bireylerde TMED şiddeti incelendiğinde, TMED tespit edilen 891 bireyden 664'ünde (%46,2) hafif şiddette TMED, 180'inda orta şiddette TMED (%12,5) ve 47'sinde (%3,3) şiddetli TMED olduğu bulundu. Değerlendirilen 1104 kadın bireyden 730'unda (%66,1) TMED tespit edilirken, 374 kadın bireyde (%33,9) TMED olmadığı bulundu. Değerlendirilen 334 erkek bireyden 173'ünde (%51,3) TMED yok iken, 161 erkek bireyde (%48,7) TMED olduğu bulundu. **Sonuç:** Elde edilen sonuçlar üniversite öğrencilerinde TMED prevalasının %62 olduğunu göstermektedir. Ayrıca, TMED'li bireylerin önemli bir kısmının hafif TMED'li bireylerden oluştuğu tespit edildi. Kadınlarda TMED prevalansının ve şiddetinin erkeklere göre daha fazla olduğu bulundu. **Anahtar Kelimeler:** Temporomandibular bozukluk; temporomandibuler eklem disfonksiyon sendromu; prevalans.

ABSTRACT
Aim: The purpose of the study was to investigate the prevalence of temporomandibular joint dysfunction (TMJD) in university students. ***Material And Methods:*** This study was carried out in 1438 university students (1104 females, 334 males) between the ages of 18 and 25 (20.5±1.5 years). The presence of TMJD was evaluated using the Fonseca's anamnesis index. The Fonseca Anamnestik Survey consists of 10 questions. The participant is asked to answer each question with 'Yes' (10 points), 'No' (0 points or 'Sometimes' (5 points). According to the obtained score from the questionnaire, individuals were classified as having no TMJD (0-15 points), mild TMJD (20-40 points), moderate TMJD (45-65 points), severe TMJD (70-100). ***Results:*** Out of 1438 participants, 891 (62%) had TMJD and 547 (38%) did not. In those 891 participants with TMJD, the level of the condition was mild in 664 participants (46.2%), moderate in 180 participants (12.5%), and severe in 47 participants (3.3%). In 1104 female participants, TMJD was found in 730 female participants (66.1%) and 374 female participants did not have TMJD (33.9%). Of the 334 male participants, 173 did not have TMJD (51.3%), and 161 had TMJD (48.7%). ***Conclusion:*** The results show that the TMJD prevalence in university students is 62%. In addition, it was found that a significant number of individuals with TMJD were mild TMJD. The prevalence and severity of TMJD were found to be higher in women than in men. ***Key Words:*** Temporomandibular Joint Disorders; Temporomandibular Joint Dysfunction Syndrome; Prevalence.

Karışık Dişlenme Döneminde Anterior Kompozit Resin Restorasyon Uygulaması Sırasında Silikon Matriks ile İzolasyonun Sağlanması

Providing Isolation with Silicon Matrix During Anterior Composite Resin Restoration Application in Mixed Dentition Period

Yazar: **DR. CAN ÖZÜKOÇ,** *İstanbul Medipol Üniversitesi Diş Hekimliği Fakültesi Pedodonti AD.*

ÖZET

Amaç: Ağızda hem süt hem de daimi dişlerin bulunduğu 6-12 yaş arasındaki döneme karışık dişlenme dönemi adı verilmektedir. Bu dönem daimi dişlerin sürmeye başladığı ve kök gelişimini henüz tamamlamadığı, ağız açıklığının kısıtlı olduğu, diastemaların bulunduğu ve bu nedenlerden dolayı izolasyonu sağlamanın neredeyse imkansız olduğu bir dönemdir. Yetişkin hastalarda kullandığımız yöntemler ile izolasyonu sağlayamamanın yanında çocuk hastalar ile iletişim güçlüğünün de eklenmesi ile sorun içinden çıkılmaz bir hal almaktadır. Bu vaka raporunda karışık dişlenme dönemindeki çocuklarda izolasyonu sağlamak amacıyla özel olarak dizayn edilen silikon matriksin yapımı, uygulanması ve anterior kompozit resin restorasyon uygulaması sırasında avantajlarının sunulması amaçlanmaktadır. **Olgu Sunumu:** 8 Yaşındaki kız hastada bulunan büyükazı keser hipomineralizasyonu nedeniyle etkilenmiş ve travma nedeniyle kuron kırığı bulunan üst sol birinci keser dişe ve 9 yaşında travma nedeniyle üst sağ birinci keser dişinde kuron kırığı bulunan iki hastada yeterli izolasyonun sağlanması amacıyla silikon matriks kullanılarak kompozit resin uygulanmış ve 6 ay boyunca klinik takibi yapılmıştır. **Sonuç:** Karışık dişlenme döneminde, ağız açıklığının kısıtlı olduğu ve diastemaların bulunduğu ve rubber dam gibi izolasyon yöntemlerinin kullanılamadığı durumlarda anterior dişlerin tedavisi sırasında silikon matriks kullanılarak bu hasta grubunda başarılı izolasyon sağlanabilmektedir. **Anahtar Kelimeler:** Anterior Kompozit Restorasyon, Büyükazı Keser Hipomineralizasyonu, Çocuk Diş Hekimliği, Dental Travma, Karışık Dişlenme, Silikon Matriks.

ABSTRACT

Objective: The period between the ages of 6-12 when both primary teeth and permanent teeth are present in the mouth is called a mixed dentition period. This period is a period in which the permanent teeth begin to erupt and have not yet completed their root development, the mouth opening is limited, diastemas are present and therefore it is almost impossible to provide isolation. This case report aims to present anterior composite resin restoration application using silicon matrix in order to provide isolation in children who are in mixed dentition period. ***Case Report:*** To the following patients, composite resin was applied using silicon matrix in order to ensure adequate isolation and clinical follow-up was performed for 6 months: an 8-year-old female patient with an upper left first incisor tooth which was affected by molar incisor hypomineralization and had a crown fracture due to trauma, and a 9-year-old patient with crown fracture in the upper right first incisor tooth due to trauma. ***Conclusion:*** Successful isolation can be achieved in this patient group in mixed dentition period by using silicon matrix during the treatment of anterior teeth in cases where mouth opening is limited, diastemas are present, and isolation methods such as rubber dam cannot be used. ***Key Words:*** Anterior Composite Restoration, Dental Trauma, Mixed Dentition, Molar Incisor Hypomineralization, Pediatric Dentistry, Silicone Matrix.

Cerrahi Olmayan Kök Kanal Tedavisinin 5 Yıllık Klinik Takibi: Geriye Dönük Bir Kohort Çalışması

5-Year Clinical Follow-up of Non-Surgical Root Canal Treatment: A Retrospective Cohort Study

Yazar: **DR. ÖĞR. ÜYESİ ERHAN ERKAN,** *İstanbul Medipol Üniversitesi Diş Hekimliği Fakültesi Endodonti AD.*
Diğer Yazar(lar): **DR. ÖĞR. ÜYESİ KEZİBAN OLCAY, DR. ÖĞR. ÜYESİ TAN FIRAT EYÜBOĞLU**

ÖZET

Amaç: Bu çalışmanın amacı, belirli bir zaman aralığında, Nikel-titanyum (Ni-Ti) Döner eğe sistemleri ve rezin içerikli bir kanal patı kullanılarak, bir endodonti uzmanı tarafından yapılan kök kanal tedavilerinin başarısına etki eden klinik faktörleri değerlendirmektir. **Gereç ve Yöntem:** Çalışma Ağustos-2012 ile Ocak-2013 tarihleri arasında kök kanal tedavisi yapılan 320 hastanın 494 dişi üzerinde yapıldı. 212 (%66,25) hastadan, 326 (%66) diş takip edilemediğinden; kalan 108 (%33,75) hastada, 168 (%34) diş, iki kalibre edilmiş ve bağımsız endodonti uzmanı tarafından periapikal indeks (PAI) kullanılarak değerlendirildi. Dişler iyileşmiş ve iyileşmemiş olarak sınıflandırıldı. İyileşmemiş dişler başarısız (PAI>2, klinik ve radyografik belirtiler var ya da yok), iyileşmiş dişler ise başarılı (PAI≤2 klinik ve radyografik belirtiler yok) olarak tanımlandı. İstatistiksel değerlendirme için Kruskal Wallis, Mann Whitney U, Ki-Kare, Fisher Freeman Halton testleri ile Lojistik Regresyon Analizi kullanıldı. P≤0,05 değeri anlamlı kabul edildi. **Bulgular:** Yaşlar 16 ile 78 arasında değişmekte olup, yaş ortalaması 44.34±15.4 yıldır. Hastaların 67'si (%62) kadın, 41'i (%38) erkektir Ortalama olarak 61,8 ay takip edilen hastaların genel başarı oranı %81 olarak bulundu. Yaş, cinsiyet, preoperatif restorasyon tipi ve ağrının istatistiksel olarak bir fark yaratmadığı bulundu (p>0.05)Alt molar dişlerdeki başarı oranı (%63,6) diğer diş guruplarına göre anlamlı derecede düşük bulundu (p0.05). Tedavi öncesi periradiküler lezyon çapı 2-5 mm (n = 45) olan dişlerde % 82.4, çapı 5 mm'den fazla (n = 14) olan dişlerde ise % 76.3'lük başarı oranı gözlendi. Tedavi öncesi PAI skoru ile tedavi öncesi radiolusensi skoru arasında pozitif yönlü ve %77.2 düzeyinde bir uyum bulunmaktadır (ICC:0.772, %95 CI:0.739-0.801). **Sonuç:** Elde edilen verilerin bir sonucu olarak, cerrahi olmayan kök kanal tedavisinin başarı oranı, kabul edilebilir klinik sonuçlara ve başarı oranına sahiptir. **Anahtar Kelimeler:** Cerrahi olmayan kök kanal tedavisi, başarı oranı, klinik çıktı, geriye dönük kohort çalışması.

ABSTRACT

Objective: The aim of the present study was to evaluate the clinical outcomes affecting the success of non-surgical root canal treatment performed by an endodontist using Nickel-titanium Rotary file system and a resin-based sealer. ***Materials and Methods:*** The study was completed on 494 teeth of 320 patients who underwent root canal treatment between August 2012 and January 2013. Of these, 326 teeth (66%) from 212 patients (66,25%) were lost to follow up; yielding 168 teeth (34%) from 108 patients (33,75%) were evaluated by two independent and calibrated endodontists using the periapical index (PAI). The teeth were classified as healed and non-healed. The non-healed scores were considered unsuccessful (PAI>2 with / without clinical or radiographic symptoms); the healed scores were considered successful (PAI≤2 with no clinical and radiographic symptoms). Kruskal Wallis, Mann Whitney U, Chi-Square, Fisher Freeman Halton Tests and Logistic Regression Analysis were used for statistical analysis. P≤.05 was considered significant. ***Results:*** The age of the patients ranged from 16 to 78 years, with a mean age of 44.34 ± 15.4 years. 62% of the patients were female (n=67) and 38% were male (n=41). The overall success rate was found to be 81% at a mean observation time of 61.8 months. Age, gender, type of preoperative restoration and preoperative pain were not statistically effective on success rate (p>0.05). The success rate of the mandibular molar teeth (63.6%) was significantly lower than the other teeth (p 0.05). A success rate of 82.4% was observed in the teeth with a diameter of 2-5 mm in the preoperative periradicular lesion diameter (n=45) and 76.3% in the teeth with a diameter of more than 5 mm (n=14). There was a positive correlation between preoperative PAI score and preoperative radiolucency score at 77.2% (ICC: 0.772, 95% CI: 0.739-0.801). ***Conclusion:*** As a result of available data, the success rate of non-surgical root canal treatment has favorable clinical success rate. ***Key Words:*** Non-surgical root canal treatment, success rate, clinical outcome, retrospective cohort study.

Nikel-Titanyum Tek Eğe Sistemlerinin Torsiyonel Yorgunluğa Bağlı Kırılma Dirençlerinin İncelenmesi

Evaluation of Torsional Resistance of Single-File Nickel-Titanium Instruments

Yazar: **DR. ÖĞR. ÜYESİ GÜLŞAH USLU,** *Çanakkale Onsekiz Mart Üniversitesi Diş Hekimliği Fakültesi Endodonti AD.*

ÖZET

Amaç: Bu çalışmanın amacı daimi rotasyon hareketiyle çalışan One Curve (OC) HyFlex EDM (HEDM) ile resiprokasyon hareketi ile çalışan WaveOne Gold (WOG) ve Reciproc Blue (RPC Blue) nikel-titanyum (NiTi) tek eğe sistemlerinin torsiyonel yorgunluğa bağlı kırılma dirençlerinin incelenmesidir. **Yöntem:** Toplamda 80 adet One Curve (25 / .06), HyFlex EDM (25 / .08), WaveOne Gold Primary (25 / .07) ve Reciproc Blue R25 (25 / .08) NiTi eğesi kullanıldı (n = 20). Eğelerin apikal 3 mm'lik kısımları sabitlendi ve eğeler, saat yönünde 2 rpm sabit hızda kırılma görülünceye kadar döndürüldü. Her bir eğe için maksimum tork değerleri ve distorsiyon açıları torsiyon cihazı ile ölçüldü. Veriler istatistiksel olarak tek yönlü varyans analizi ve post-hoc Tukey testleri ile %5'lik önem düzeyinde analiz edildi (P < .05). Kırılma sonrası tüm eğeler, taramalı elektron mikroskobu altında torsiyonel yorgunluk nedeniyle kırıldıklarını doğrulamak için incelendi. **Bulgular:** En yüksek tork değerleri HEDM ve RPC Blue R25 NiTi eğelerinde, minimum tork değerleri ise OC NiTi eğelerinde gözlenmiştir (P < .05). WOG Primary eğelerinin tork değerleri ile diğer üç eğe sistemi arasında istatistiksel farklılık bulunmamıştır (P > .05). OC ve HEDM eğeleri en yüksek distorsiyon açılarına, WOG Primary eğeleri ise en düşük distorsiyon açılarına sahip bulunmuştur (P < .05). RPC Blue R25 eğelerinin distorsiyon açıları ile diğer üç eğenin distorsiyon açısı arasında istatistiksel farklılık bulunmamaktadır (P > .05). **Sonuç:** Test edilen NiTi eğe sistemleri arasında torsiyonel streslere karşı en yüksek direnci HyFlex EDM ve RPC Blue eğeleri, en düşük direnci ise OC eğeleri göstermiştir. **Anahtar Kelimeler:** Döner eğe, eğe kırılması, nikel-titanyum, resiprokasyon hareketi, torsiyonel direnç.

ABSTRACT

Introduction: The aim of this study was to evaluate the torsional fatigue resistances of rotary and reciprocating single-file systems: One Curve (OC; MicroMega, Besancon-Cedex, France) HyFlex EDM (HEDM; Coltene / Whaledent, Altstätten, Switzerland), WaveOne Gold (WOG; Dentsply Sirona, Baillagues, Switzerland), and Reciproc Blue (RPC Blue; VDW, Munich, Germany). ***Methods:*** A total of 80 One Curve (25 / .06) files, HyFlex EDM (25 / .08), WaveOne Gold Primary (25 / .07), and Reciproc Blue R25 (25 / .08) nickel-titanium files were used (n = 20). The instruments were fixed at apical 3 mm along their long axis and clockwise constant rotation of 2 rpm were applied until fracture occured. Ultimate strength at maximum torque and distortion angle for each file were measured using torsiometer. Data was statistically analyzed using One-way analysis of variance and post-hoc Tukey tests at 5% significance level (P < .05). All the fractured instruments were scanned using scanning electron microscope to confirm that the instruments were fractured due to torsional fatigue. ***Results:*** Maximum torque values were seen in HEDM and RPC Blue R25 NiTi Files and the minimum values were in OC NiTi files (P < .05). The torque values of WOG Primary files were not statistically different from the other three files (P > .05). The distortion angle was highest in OC and HEDM files and the lowest values were in WOG Primary files (P < .05). RPC Blue R25 files have a similar distortion angle with the other three files (P > .05). ***Conclusions:*** HyFlex EDM and RPC Blue were the highest and OC was the least resistant to torsional stress among the tested NiTi file systems. ***Key Words:*** Instrument fracture, nickel-titanium, resiprocating file, rotary file, torsional resistance.

Diş Çekimini Takiben Anında Yerleştirilen İmplantlar Çevresine Flepsiz Cerrahi Yapılan Bölgelerden Alınan Epitelli Bağ Dokusunun Yerleştirilmesi

Full Arch Immediate Implant Placement Following Teeth Extraction Simultaneously Keratinized Soft Tissue Augmentation From The Flep-Less Implant Surgery Area

Yazar: **DR. HAKAN OCAK,** *Ağız, Diş ve Çene Cerrahı.*

ÖZET

Amaç: Flepsiz cerrahi bölgelerinden alınan epitelli yapışık diş eti greftinin çekim soketine yerleştirilen implantların vestibülündeki boşluğa yerleştirilerek implant çevresi yapışık dişeti yüksekliği ve kalınlığı üzerindeki etkinliğini değerlendirmektir. **Yöntem:** Bu çalışmada çekim gerektiren kısmi dişsiz hastalar seçilmiştir. çekim gerektiren dişlerin çekim aşamasını takiben bu bölgelere anında implantlar yerleştirilmiş ve punç kullanılarak flepsiz implant yerleştirilecek bölgelerden alınan epitelli yapışık diş eti grefti çekim bölgesine yerleştirilen implantların vestibülüne yerleştirilmiştir. yapışık dişeti kalınlığı ve yüksekliği operasyon zamanı, operasyon sonrası 1. ve 3. Ayda ölçülmüştür. **Bulgular:** 34 implant değerlendirmeye alınmıştır. 23 adet implant etrafına yapışık dişeti yerleştirilmiş, 11 implant etrafı ise boş iyileşmeye bırakılmıştır. Seçilen sabit yerlerden ölçümler yapılmıştır. Greft uygulanan grupta ortalama dikey kazanç operasyon anında 2,73 ± 0,15mm, 1.ayda 2,36 ± 0,20mm, 3. ayda 2,23 ± 0,21mm. Toplam ortalama dikey kazanç 0,52 ± 0,15mm. Greftsiz grupta operasyon anında 1,41 ± 0,16mm, 1. ayda 0,91 ± 0,27mm, 3. Ayda 0,90 ± 0,24mm. Toplam ortalama dikey kazanç -0,73 0,14mm.(– değer dişeti çekilmesi olarak gözlemlenmiştir.) Greft grubunda ortalama yatay dişeti kazancı operasyon sırasında 3,57 ± 1,31mm, 1. Ayda 3,47 ± 1,02mm, 3. ayda 3,41 ± 1,08mm'dir. Toplam ortalama yatay dişeti kazancı 1,94 ± 0,19mm. Greftsiz grupta toplam yatay kazanç operasyon sırasında 1,74 ± 0,91mm, 1.ayda 2,59 ± 1,04mm, 3. Ayda 2,41± 1,07mm'dir. Toplam yatay dişeti kazancı 0,68 ± 0,29mm'dir. **Sonuç:** Çekim takibi implant yerleştirilen bölgelere uygulanan yapışık diş eti greftinin implant ve dişeti arası boşluğu kapattığı uzun vadede implant ön bölgelerinde yatay ve dikey olarak kalan yapışık dişeti dokusunu desteklediği, yükseklik ve kalınlığı artırdığı gözlemlenmiştir. **Anahtar Kelimeler:** Anında implant yükleme, keratinize dişeti yerleştirme, anında protetik yükleme, epitelli bağ dokusu grefti.

ABSTRACT

Purpose: The purpose of this study was to evaluate the clinical efficacy of implant placement in fresh extraction sites with simultaneous connective tissue grafts from flep-less implant surgery area using by punch at the alveolar ridge. ***Methods:*** In this presented study, the patients were chosen who need the full-arch implant supported fixed prothetic treatment. The teeth were extracted simultaneously the implants were implemented in the fresh sockets. At the same time, the free keratinized soft tissues were gained from flep-less implant surgery areas at the alveoler ridge using punch device. Then, they were applied on the implants which were placed in the fresh extraction sockets. Additionaly, the temporary prosthetic restoration may be finalized with well-shaped and strongly. ***Results:*** 34 implants were evaluated in this study.23 of these implants we perfomed epitelium connective tissue by using punch. There was nothing applied around of 11 of implants. Totally the vertical gain of soft tissue was meanly 0,52± 0,15mm. In ungrafted groups totally the vertical gain of soft tissue was meanly -0,73 ± 0,14mm. (the – value was mean gingival recession) In the grafted group Totally the horizontal gain of soft tissue was meanly 1,94 ± 0,19mm. In ungrafted groups, Totally the horizontal gain of soft tissue was meanly 0,68 ± 0,29mm. ***Conclussion:*** Consequently, the attempted procedure can be used either for closing the primer wound with keratinized tissue and supporting the tissue horizontally and vertically around the implant which was placed immediately in the fresh extraction socket. ***Key Words:*** Full Arch Immediate Implant Placement Following Teeth Extraction Simultaneously Keratinized Soft Tissue Augmentation From The Flep-less Implant Surgery Area.

Dudak-Damak Yarığı Hastalarında Maksiller Sinüs ve Nazal Septumun Konik Işınlı Bilgisayarlı Tomografi ile İncelenmesi

Evaluation of Maxillary Sinus and Nasal Septum with Cone Beam Computed Tomography in Cleft Lip and Palate Patients

Yazar: **DR. İSMAİL GÜMÜŞSOY,** *Sakarya Üniversitesi, Diş Hekimliği Fakültesi Ağız Diş ve Çene Radyolojisi AD.*
Diğer Yazar(lar): **DR. ÖĞR. ÜYESİ ŞUAYİP BURAK DUMAN**

ÖZET
Amaç: Dudak damak yarığı (DDY) toplumda çok sık görülen, genetik ve çevresel etyolojisi olan maksillofasiyal anomalilerden biridir. DDY hastalarında aynı zamanda maksiller sinüs ve nazal septum gibi anatomik yapılarda görülen birtakım varyasyonlar nazal fonksiyonları olumsuz etkileyebilmektedir. Bu çalışmanın amacı DDY hastalarında nazal septum deviasyon yönünü ve maksillar sinüs patolojilerini incelemektir. **Gereç ve Yöntem:** Çalışmamız farklı nedenlerle konik ışınlı bilgisayarlı tomografi (KIBT) çektiren 43 DDY hastasında (30 erkek ve 13 kadın) retrospektif olarak yapıldı. DDY durumu (uni / bilateral), maksillar sinüs durumu (sağlıklı / mukozal kalınlaşma / retansiyon kisti / sinüzit) ve nazal septum durumu (düz / sağa-sola deviye) kaydedildi ve istatistiksel analiz yapıldı. **Bulgular:** 43 DDY hastasından 32'sinde unilateral (25'inde sol, 7'sinde sağ), 11'inde ise bilateral DDY tespit edilmiştir. Tek taraflı DDY olan hastaların tamamında yarığın olduğu tarafa meyletmiş nazal septum deviasyonu mevcuttu. DDY ve nazal septum deviasyonu arasındaki ilişki istatistiksel olarak anlamlılık ifade etmiştir (p=0.00). Bilateral DDY olan 11 hastalanın 8'inde hem nazal septum deviasyonu hem de maksiller sinüs patolojisi mevcuttu. Yine unilateral DDY olan 32 hastadan 22'sinde aynı tarafta sinüs patolojisi olduğu görülmüştür. **Sonuç:** Bu çalışmanın sonuçlarına bakıldığında, DDY tarafıyla nazal septum deviyasyonu anlamlı şekilde aynı tarafa olduğu görülmekte ve nazal septumun gelişim aşamasında yarık hattın olduğu tarafa doğru deviye olduğu görülmüştür. DDY olgularının maksillar sinüs enfeksiyonları açısından da bir risk kaynağı olduğu görülmüştür. **Anahtar Kelimeler:** Maksiller sinüs; nazal septum; dudak damak yarığı.

ABSTRACT
Objective: Cleft lip and palate (CLP) is one of the most common maxillofacial anomalies with genetic and environmental etiology. Some variations in anatomical structures such as maxillary sinus and nasal septum may also adversely affect nasal functions in patients with CLP. The aim of this study was to investigate the deviation side of nasal septum and maxillary sinus pathologies in patients with CLP. ***Materials and Methods:*** Our study was performed retrospectively in 43 CLP patients (30 males and 13 females) who underwent cone-beam computed tomography (KIBT) for different dental reasons. CLP status (uni / bilateral), maxillary sinus status (healthy / mucosal thickening / retention cyst / sinusitis) and nasal septum status (normal / right-left deviated) were recorded and statistical analysis was performed. ***Results:*** Of 43 patients with CLP, 32 had unilateral (25 had left, 7 had right) and 11 had bilateral CLP. All of the patients with unilateral CLP had deviation of the nasal septum that were inclined to the cleft side. The relationship between CLP and nasal septum deviation was statistically significant (p = 0.00). 8 of 11 patients with bilateral CLP had both nasal septum deviation and maxillary sinus pathology. Again, 22 out of 32 patients with unilateral CLP had sinus pathology on the same side. ***Conclusion:*** According to the results of this study, it was seen that the nasal septum deviation was mostly on the same side as CLP and it was observed that the nasal septum was deviated towards the side where the cleft line was located. It has also been found that CLP is a risk factor for maxillary sinus infections. ***Key Words:*** Maxillary sinuse; nasal septum; cleft lip palate.

Tek Duvarlı Endokron Restorasyonlarda Duvar Lokalizasyonunun Stres Dağılımı Üzerindeki Etkisi

Effect of Wall Localization on Stress Distribution in Single-Wall Endocrown Restorations

Yazar: **DR. NECATİ KALELİ,** *İstanbul Medeniyet Üniversitesi Protetik Diş Tedavisi AD.*
Diğer Yazar(lar): **ARAŞ. GÖR. ESMA ÇAĞLAYAN, PROF. DR. ÇAĞRI URAL**

ÖZET
Amaç: Bu çalışmanın amacı farklı restorasyon materyalleri kullanılan tek duvarlı endokron restorasyonlarda, duvar lokalizasyonunun dayanak diş ve restorasyonda oluşan stres dağılımı üzerindeki etkisinin değerlendirilmesidir. **Gereç / Yöntem:** Üç boyutlu modelleme yazılımı kullanılarak alt 1. molar dişe ait iki farklı endokron kavite tasarımı yapıldı. Birinci tasarımda bukkal duvarın yüksekliği mine-sement sınırından 3 mm olarak, mezial, distal ve lingual duvarların yüksekliği 1 mm olarak tasarlandı. İkinci tasarımda ise lingual duvarın yüksekliği 3 mm olarak, mezial, distal ve bukkal duvarların yüksekliği 1 mm olarak tasarlandı. Her iki tasarım için üç farklı hibrit seramik materyali modellemesi yapıldı. Modellemeler sonlu elemanlar analizi yazılımına aktarıldıktan sonra her bir modele 300 N dikey ve 200 N oblik yükleme yapıldı. Restorasyonlardaki stres dağılımları von Mises stres analizi ile, dişlerdeki stres dağılımları maksimum ve minimum principal stres analizi ile değerlendirildi. **Bulgular:** Von Mises stres analizine göre bukkal duvarlı modellemelerde lingual duvarlı modellemelere göre restorasyon üzerinde daha yüksek stres değerleri gözlendi. Maksimum ve minimum principal stres analizinden de benzer sonuçlar elde edilerek bukkal duvarlı modellemelerde lingual duvarlı modellemelere göre diş dokusu üzerinde daha yüksek stres değerleri gözlendi. **Sonuç:** Tek duvarlı restorasyonlarda duvar lokalizasyonunun diş ve restorasyon üzerindeki stres dağılımını etkilediği ve fonksiyonel kasp bölgesinde daha fazla stres birikimi olduğu gözlenmiştir. **Anahtar Kelimeler:** Endokron restorasyon, hibrit seramik, sonlu elemanlar analizi.

ABSTRACT
Purpose: The aim of this study was to evaluate the effect of wall localization on stress distribution in the abutment tooth and restoration in single-wall endocrown restorations prepared by different restorative materials. ***Materials and Methods:*** Two different endocrown cavity design were modeled mandibular first molar tooth by using 3D design software. In the first design, the height of buccal wall was modeled as 3 mm, and the height of mesial, distal, and lingual walls were modeled as 1 mm. In the second design, the height of lingual wall was modeled as 3 mm, and the height of mesial, distal, and buccal walls were modeled as 1 mm. Three different hybrid ceramic materials were modeled for both cavity designs. All 3D models were transferred to finite element analysis software and subjected to 300 N vertical and 200 N oblique loads. The stress distribution in the restorations was evaluated through the von Mises stress analysis, whereas the stress distribution in the abutment teeth was evaluated through the maximum and minimum principal stress analyses. ***Results:*** According to von Mises stress analysis, buccal-wall models exhibited higher stress values in the restorations than in the lingual-wall models. Similarly, maximum and minimum principal analyses showed higher stress values in the buccal-wall models than in the lingual-wall models. ***Conclusion:*** It was observed that wall localization affected the stress distribution in the abutment tooth and restoration, and higher stress values were concentrated at the functional cusp area. ***Key Words:*** Endocrown restoration, hybrid ceramic, finite element analysis.

ROTATE ve Mtwo Döner Sistem Eğelerin Kırılma Dirençlerinin Karşılaştırılması

Comparison of Fracture Resistance of ROTATE and Mtwo Rotary Instruments

Yazar: **DR. ÖĞR. ÜYESİ NESLİHAN BÜŞRA KESKİN,**
Ankara Yıldırım Beyazıt Üniversitesi Diş Hekimliği Fakültesi Endodonti AD.

ÖZET
Amaç: Bu çalışmanın amacı, aynı taper ve kesite sahip farklı üretim şekilleriyle üretilen Mtwo ve ROTATE eğelerinin döngüsel yorgunluğa bağlı kırılma dirençlerinin karşılaştırılmasıdır. **Materyal-Metot:** Bu çalışmada 30 adet döner sistem NiTi eğe kullanıldı. 15 adet ROTATE 25 / .06 ve 15 adet Mtwo 25 / .06 tapera sahip eğeler kanal kurvatür açısı 60°, kanal kurvatür yarıçapı 5 mm olan yapay kanallarda test edildi. Döngüsel yorgunluk deney düzeneğine sabitlenen aletlere, klinik kullanımı taklit etmek amacıyla 3 mm / sn hızla ileri-geri hareketler yaptırıldı. Tüm eğeler, yapay kanallarda kırılıncaya kadar devamlı rotasyon hareketi ile döndürüldü. Her bir eğe için kırılıncaya kadarki tur sayısı eğenin dönme hızı ve kırıldığındaki süre ile çarpılarak hesaplandı. Elde edilen Bulgular bağımsız t testi kullanılarak test edildi. **Bulgular:** Kırılıncaya kadar olan ortalama tur sayısı ROTATE grubu için 14205 ± 2045, Mtwo grubu için ise 4621± 552 olarak bulundu. Sonuç olarak; ROTATE döner sistem eğeleri, Mtwo eğe sistemlerine göre döngüsel yorgunluğa karşı daha dirençli bulundu. Aralarındaki farkın istatistiksel olarak anlamlı olduğu tespit edildi ($p<0.001$). **Sonuç:** ROTATE eğeler Mtwo döner sistem eğelere göre kırılmaya karşı daha dirençli bulundu. Üretim şekilleri, NiTi eğelerinin döngüsel yorgunluklara karşı dayanıklılıklarını etkileyen önemli faktörlerden biri olarak gözlenmiştir. **Anahtar Kelimeler:** Nikel Titanyum; Rotary Eğeleri; Döngüsel Yorgunluk.

ABSTRACT
Aim: The aim of this study is to compare the cyclic fatigue resistance of Mtwo and ROTATE files produced by different manufacturing methods with the same taper and cross-section. ***Methods:*** 30 rotary NiTi files were used in this study. 15 ROTATE 25 / .06 and 15 Mtwo 25 / .06 instruments were tested within the artificial canal having a radius of curvature of 5 mm and angle of curvature of 60°. The dynamic cyclic fatigue testing of the instruments was performed with a fully-automated device. Each instrument was rotated until fracture and the device automatically stopped at the time of the fracture. The number of cycles to fracture was calculated. The data were analyzed statistically using Independent-Samples t test. ***Results:*** Mean number of cycles to fracture was 14205 ± 2045, for ROTATE and 4621± 552 for Mtwo. In 5-mm radius artificial canals, ROTATE instruments showed better cyclic fatigue resistance than Mtwo instruments and the difference was statistically significant ($p<0.001$). ***Conclusion:*** ROTATE instruments showed better cyclic fatigue resistance than did the Mtwo instruments. Manufacturing method is the one of the most important factor on cyclic fatigue resistance. ***Key Words:*** Nickel-titanium; Rotary files; Cyclic fatigue.

CAD CAM Prosthodontics

Yazar: **Dr. NIDAL ELMOUTAWAKKIL,** *Dental University of Casablanca Morocco, Removable Prosthodontics.*
Diğer Yazar(lar): **DR. SAMIRA BELLEMKHANNATE**

ABSTRACT
Computer-aided design and manufacturing at the department of removable prosthodontics in Casablanca. The evolution of new computer-aided design and manufacturing technologies has permeated inside the field of dentistry, the popularization of workflows and design softwares; added to the reduction in the cost of 3D printers making the digital prosthetic act more accessible with a significant reduction of the time of realization. In certain specific cases that lead to a reduction in the patient's oral proportion, the use of ordinary equipment remains derisory, while the creation of new individualized tools proves to be the alternative of choice. The aim of this work is to demonstrate the interest of computer-aided design and manufacturing, through a series of cases where we have been able to design and print in 3D several acid poly-lactic instruments (pedodontical Fox plane, surgical guide, mandible and individualized impression tray) in the departmnt of removable prosthesis in the university of Casablanca. ***Key Words:*** CAD CAM, Removable Prosthodontics, PLA.

TMR Tedavisinde Konservatif Tedavilerin Başarısızlığında Cerrahi Yaklaşım; Bir Olgu Sunumu

Conservative Treatments for TMD Surgical Approach in Failure; A Case Report

Yazar: **UZM. DR. ÖMER PİRİNÇ,** *Ağız, Diş ve Çene Cerrahı.*

ÖZET
Temporomandibular rahatsızlıkların toplumda görülme sıklığı oldukça fazladır. Bu rahatsızlıklar internal disk düzensizliklerinden osteoartrite kadar değişik seviyelerde olabilir. Tedavilerine baktığımızda ilaç tedavisinden fizik tedaviye, splint kullanımından manipülasyona ve artosenteze kadar birden çok alternatif karşımıza çıkmaktadır. Bunların hangilerini uygulayacağımıza doğru karar vermemiz gerekmektedir. Bu tedaviler diş hekimi, protez uzmanı, çene cerrahı, fizik tedavisi uzmanı ve psikiyatristleri içeren multidisipliner bir ekip tarafından yapılmaktadır. Bu konuşmada diş hekimlerinin muayenehane pratiğinde temporomandibular rahatsızlığı bulunan hastalara yaklaşımının nasıl olması gerektiği açıklanacak ve tedavi süresinin kısaltılmasının yolları ve tedavi sırasında dikkat edilmesi gereken püf noktalar anlatılacaktır. Özellikle Bruksizm olan hastalarda çiğneme kaslarını gevşetmeye yönelik pratik ve hızlı yöntemler anlatılacaktır. Ayrıca konservatif yöntemlerle sonuç alınamayan hastalarda temporomandibular eklem içi enjeksiyon tedavisine örnek vaka videom paylaşılacaktır. **Anahtar Kelimeler:** Çene Eklemi, Çene Eklemi Tedavisi, Çene Eklemi Rahatsızlıkları.

ABSTRACT
The incidence of Temporomandibular disorders in society is quite high. These disorders may be at varying levels from internal disc disorders to osteoarthritis. When we look at their treatment, there are multiple alternatives ranging from drug therapy to physical therapy, splint use, manipulation and artosynthesis. We have to decide which of these are going to apply correctly. These treatments are performed by a multidisciplinary team including dentist, prosthodontist oral and maxillofacial surgeon, physical therapist and psychiatrist. In this speech, the approach of dentists to patients with temporomandibular disease in the practice of the clinic will be explained and the ways to shorten the treatment period and during the treatment, the tricks to be considered will be explained. We will talk about practical and fast methods to relax the masticatory muscles, especially in patients with bruxism. In addition, we will share my case video as an example of temporomandibular injection therapy in patients with no results obtained by conservative methods. ***Key Words:*** TMJ, TMJ Treatment, TMJ Disorders.

Dens in Vaginatusa Sahip Komplike Olmayan Kron Kırığı ve Horizantal Kök Kırığı Bulunan Maksiller Kesici Dişler ve Komplike Kron Kırığı Bulunan Kanin Dişin Multidisipliner Tedavi Yaklaşımı: Bir Olgu Sunumu

Multidisciplinary Management of Complicated Crown Fracture of Canin, Uncomplicated Crown Fracture and Horizontal Root Fracture of Maxillary Incisors With Dens in Vaginatus: A Case Report

Yazar: **DR. ÖĞRETİM ÜYESİ ÖZNUR GÜÇLÜER,** *Akdeniz Üniversitesi Diş Hekimliği Fakültesi Endodonti AD.*
Diğer Yazar(lar): **UZM. DR. ÖZGE ÇİLOĞLU, ARAŞTIRMA GÖREVLİSİ DİLBER BİLGİLİ**

ÖZET
Daimi dişlerin travmatik yaralanmalarına, çocuk ve genç erişkinlerde sıklıkla rastlanmaktadır. Kron kırıkları ve lüksasyonlar, tüm diş yaralanmaları arasında en sık görülen tiplerdir. Doğru bir teşhis, tedavi planlaması ve takip; olumlu bir tedavi sonucu elde edebilmek açısından çok önemlidir. Bu makalede, komplike kron kırığı ve horizontal apikal kök kırığı oluşan maksiller sağ santral kesici, komplike kron kırığı oluşan sağ lateral kesici ve komplike olmayan kron kırığı gerçekleşmiş sağ maksiller kanin dişin multidisipliner tedavisi yaklaşımı anlatılmıştır. Ayrıca, bütün kesici dişlerde Oehlers Tip II dens in vaginatus anomalisi bulunmaktaydı. Vakanın yönetimi oldukça güçtü; bu nedenle ideal tedavi yöntemini belirlemek için CBCT görüntüleme yöntemi kullanıldı. Maksiller sağ kaninin kırık parçası, Panavia V5 siman (Kuraray, America Inc) kullanılarak eski yerine yapıştırıldı. Dens in vaginatus bulunan maksiller sağ kesici dişler, resiprok sistemi (VDW, Munich, Germany) ve endodontik el eğeleri kullanılarak cerrahi olmayan endodontik tedavi yöntemi ile şekillendirildi. Kök kanal dolumu sonrası sonra dişler, fiber post (Bifix, VOCO GmbH, Germany) ve kompozit rezin kullanılarak build-up yapı oluşturuldu ve protetik restorasyonu yapıldı. Var olan dens in vaginatus anomalisi kaldırılmadan kök kanal tedavisi yapılan sol santral dişin, kök kanal tedavisi yenilendi. Altı aylık takipte tatmin edici bir klinik ve radyografik sonuç ortaya çıktı. Anterior dişlerin multidisipliner tedavisinden sonra hastanın estetik ve fonksiyonel istekleri nedeniyle ortodontik tedavi başlandı ve takipler kontrollü bir şekilde devam etmektedir. **Anahtar Kelimeler:** Dens in vajinatus, travma, komplike kron kırığı.

ABSTRACT
Traumatic injuries of the permanent teeth are frequently encountered in children and young adults. Crown fractures and luxations are the most common types of ali tooth injuries. An accurate diagnosis, treatment planning and follow-up is very important to achieve a positive treatment result. This article describes multidiciplinary treatment of complicated crown fracture and horizontal apical root fracture with the maxillary right central incisor, complicated crown fracture with right lateral incisor, uncomplicated crown fracture with the right maxillary canin. Also, all the incisors showed the presence of Oehlers Type II dens in vaginatus. The management was hence challenging so CBCT imaging method was used to determine the ideal treatment method. Maxillary right canin was treated with reattachment procedure using Panavia V5 cement (Kuraray America, Inc). Maxillary right incisors were prepared endodontically using a non-surgical technique with resiproc system and hand endodontic files. After the root canal filling, a build-up structure was created using fiber post and composite resin on the incisors and prosthetic restorations were performed. The retreatment procedure was performed of left central incisor treated without removing the existing dens in the vaginatus. A six months follow up revealed a satisfactory clinical and radiographic outcome. After multidisciplinary treatment of anterior teeth, orthodontic treatment was initiated due to aesthetic and functional demands of the patient and the follow-up is continuing in a controlled manner. ***Key Words:*** Dens in vaginatus, trauma, complicated crown fracture.

Periapikal Cerrahide Yeni Bakış Açıları: Serbest Derleme

New Perspectives in Periapical Surgery: Freely Chosen

Yazar: **DR. REZAN SUNGUR GÜZEL,** *Okan Üniversitesi Diş Hekimliği Fakültesi Endodonti AD.*

ÖZET
Amaç: Kök ucu cerrahisinin başarı oranını arttırdığı yenilikçi yaklaşımları tanımlamak. **Yöntemler:** Periapikal cerrahi 3 prosedür gerektirir: kök ucu rezeksiyonu, kök ucu boşluğu hazırlığı ve kök kanalı sisteminin kesilmiş kök ucundaki retrograd dolgu ile bakterilere karşı sızdırmaz şekilde kapatılması. Bunun için kök apeksine ulaşmak ve periapikal enflamatuar patolojik dokuyu çıkarmak gerekir. Yıllar önce, 1845'te Hullinhen, cerrahi trepenasyon önermişti. Şu anda ise periapikal lezyona erişmek ve etkilenen köklerin görsel kontrolünü elde etmek için, yumuşak dokunun kaldırılması ve vestibüler kortikal kemikten kemik dokusunun ostektomi veya osteotomi yoluyla çıkartılması önerilmektedir. Ameliyattan önce, köklerin uzunluğu ve sayısı, bunların eğriliği ve apekslerin konumu ile foramen, inferior dental sinir ve maksiller sinüs gibi önemli anatomik yapıların hesaplanması, daha önceleri iki boyutlu filmlerle değerlendirilir iken; şu anda ise konik ışınlı bilgisayarlı tomografinin (CBCT) ile bilgisayar destekli cerrahiler yapılmaktadır. Bilgisayar destekli endodontik cerrahi ile kortikal pencere yaklaşımı, apikal cerrahide yenilikçi yöntemlerden biridir. Piezotom ve ultrasonik uçlarla uygulanmaya başlanmıştır. Ameliyat sırasında operasyon mikroskoplarının kullanımı ile de, kök çevresinin görünürlüğünü arttırılmış, böylece kesilmiş kök ve kemiğin boyutu azaltılmıştır. **Sonuçları:** Endodontik mikrocerrahi için kullanılan yeni teknikler ve materyaller, tarihsel mikrocerrahi prosedürlerle karşılaştırılarak daha fazla tahmin edilebilir sonuçlara dönüşmektedir. Öyle ki, mikrocerrahi teknikler ile yüksek pozitif tedavi sonuçlarına (%94) ulaşılmıştır. **Anahtar Kelimeler:** Periapikal cerrahi, kortikal pencere yaklaşımı, piezotom, rejeneratif apikal cerrahi.

ABSTRACT
Aim: To define innovative approaches in which root tip surgery increases the success rate. ***Methods:*** Periapical surgery entails 3 procedures: root end resection, root end cavity preparation and bacteria-tight sealing of the root canal system at the cut root end with a retrograde filling. For this, it is necessary to remove the periapical inflammatory pathological tissue to reach the dental apex. Many years ago, in 1845, Hullinhen proposed surgical trephination. Currently, it is recommended to raise the soft tissue and to remove bone tissue from the vestibular cortical bone by ostectomy or osteotomy to access the periapical lesion and to obtain visual control of the affected roots. Before the operation, the length and number of roots, their curvature and the position of the apex and the calculation of important anatomical structures such as the foramen, inferior dental nerve and maxillary sinus were previously evaluated with two-dimensional films; currently, computer-assisted surgeries are performed with cone beam computed tomography (CBCT). Cortical window approach with computer assisted endodontic surgery is one of the innovative methods in apical surgery. Piezotom and ultrasonic tips were started to be applied. During the surgical, the use of operation microscopes also increases the visibility of the root circumference, reducing the size of the cut root and bone. ***Results:*** New techniques and materials used for endodontic microsurgery are compared to historical microsurgical procedures, turning into more predictable results. Thus, microsurgical techniques (94%) were achieved with high positive results. ***Key Words:*** Periapical surgery, cortical window approach, piezotome, regenerative apical surgery.

Custom Abutment: Why, When And How?

Yazar: **WAHID HAFSSA OUMAYMA,** *Fixed Prosthodontics, Faculté de Médecine Dentaire de Casablanca.*
Diğer Yazar(lar): **PR. BOUJOUAL I- PR. ANDOH A**

ABSTRACT
Well-placed dental implants are a prerequisite of functional and esthetically successful dental implant supported restorations. In addition to sufficient bone volume, a precise emergence profile is important in obtaining a definitive restoration with a natural gingival shape. Nowadays there is a greater interest in the computer- assisted design and computer-assisted manufacturing (CAD / CAM) systems for implant-supported prosthesis, as they have been used for the manufacture of implant abutments and diagnostic templates in implant dentistry. Many dentists are uncomfortable making implant level impressions and resort to time-consuming conventional techniques of intraoral abutment preparation or do not offer implants as a treatment alternative. ***Purpose:*** The aim of this review was to define the indications for using custom abutment and compare implant abutment fabricated by computer- assisted design and computer-assisted manufacturing (CAD / CAM) with conventionally fabricated implant abutment when assessing esthetics, patient satisfaction, and economic factors. ***Materiels and Methodes:*** PubMed and Google Scholar were used to conduct the electronic research that includes the studies of individualized ceramic implant abutments and the inrerest of the use of CAD / CAM technology in this area. ***Results:*** Custom abutments revealed a good adjustment in the interface with dental implants, excellent biocompatibility and good aesthetical appearance, especially in patients with unitary rehabilitations over implants with a thin gingival biotype. ***Conclusion:*** According to the current literature, ceramized abutments manufactured by CAD / CAM have survival rates comparable to those of conventionally manufactured prostheses. The survival of the implants does not seem to be affected by the manufacturing technique. ***Key Words:*** abutments, computer aided design / computer aided manufacturing technology, custom abutment.

Mandibular Retrognathia Olgularında Minivida Destekli Kullanılan Forsus Apareyinin Tedavi Sonuçlarının Değerlendirilmesi

The Evaluation of the Treatment Outcomes of Forsus Used with Miniscrew Anchorage on Mandibular Retrognathia Cases

Yazar: **DR. ÖĞRETİM ÜYESİ AYLİN PAŞAOĞLU BOZKURT,** *Beykent Üniversitesi Diş Hekimliği Fakültesi Ortodonti AD.*

ÖZET
Giriş: Bu çalışmanın amacı, minivida ankrajlı Forsus kullanılarak tedavi edilen mandibular retrognatiye sahip adolesan hastalarda, tedavi sonucu oluşan iskeletsel ve dişsel etkileri değerlendirmektir. **Gereç/Yöntem:** 32 Sınıf II mandibular retrognathia hastası çalışmaya dahil edilmiştir. On altı hasta (12.98 ± 1.39 yaş) FRD cihazı ile tedavi edilirken, 16 hasta (13.42 ± 1.72 yaş), minivida ankrajı kullanılarak FRD ile tedavi edilmiştir. Forsus cihazı 7 ay kullanılmıştır. Forsus tedavisinden önce ve sonra lateral sefalogramlarda lineer ve açısal ölçümler yapılmıştır. İstatistiksel analiz için paired t-, ANOVA ve Tukey testleri kullanılmıştır. **BULGULAR:** Her iki tedavi grubunda da Sınıf I molar ve kanin ilişkisi, overjet ve overbite düzelmesi elde edilmiştir. Her iki tedavi grubunda da iskeletsel etki saptanmamıştır. Her iki tedavi grubunda da mandibuler kesici diş proklinasyonu, maksiller kesici retrüzyonu ve maksiller molar distalizasyonu elde edilmiştir. Normal Forsus grubunda, mandibular kesici dişlerin labiale devrilmesi, minivida grubuna göre anlamlı derecede yüksek bulunmuştur. **Sonuç:** Forsus'un minivida desteği ile kullanılması, alt kesici dişlerin pozisyonunu sağlıklı bir şekilde korumaya yardımcı olarak cihazın iskeletsel etkisini arttırabilmektedir. **Anahtar Kelimeler:** Forsus; Minivida; Sabit fonksiyonel aparey; Sınıf II maloklüzyon.

ABSTRACT
Introduction: The aim of this study was to evaluate skeletal and dental effects during the treatment of Class II malocclusion with mandibular retrognathia in adolescent patients using Forsus with miniscrew anchorage. ***Material - Method:*** The sample consisted of 32 Class II mandibular retrognathia cases. Sixteen patients (12.98 ±1.39 years of age) were treated with the FRD appliance, whereas 16 subjects (13.42 ±1.72 years of age) received treatment with FRD using miniscrew anchorage. Forsus device was used for 7 months. Linear and angular measurements were made on lateral cephalograms before and after Forsus treatment. Paired t-, ANOVA, and Tukey tests were used for statistical analysis. ***Results:*** Class I molar and canine relationship, overjet and overbite correction were achieved in both treatment groups. Skeletal effect was not determined in both treatment groups. Mandibular incisor proclination, maxillary incisor retroclination, and distalization of maxillary molars were achieved in both treatment groups. Labial tipping of mandibular incisors was found significantly greater in the normal FRD group than in the miniscrew group. ***Conclusion:*** Using Forsus with miniscrew support increases the skeletal effect of the appliance by helping to maintain the position of the lower incisors in a healthy way without flaring. ***Key Words:*** Forsus; Miniscrew; Fixed functional appliance; Class II malocclusion.

6-11 Yaş Arası Çocuklarda Diş Yaşı Değerlendirmesi: Cameriere ve Demirjian Yöntemleriyle Analizi

Dental Age Assessment in 6-11-Year-Old Children: Analysis with Cameriere and Demirjian Methods

Yazar: **DR. ÖĞRETİM ÜYESİ DİLEK ÖZGE YILMAZ,** *Beykent Üniversitesi Diş Hekimliği Fakültesi, Pedodonti AD.*

Diğer Yazar(lar): **ÖĞR. GÖR. DR. DERYA TABAKÇILAR,** *Yeditepe Üniversitesi, Diş Hekimliği Fakültesi, Pedodonti AD.,*
DR. ÖĞRETİM ÜYESİ NİLÜFER ÜSTÜN, *Medipol Üniversitesi, Diş Hekimliği Fakültesi, Pedodonti AD.*

ÖZET

Amaç: İskelet yaşından ayrı olarak değerlendirilmesi gereken dental yaş, bireylerin biyolojik yaşlarının saptanmasında önemli bir faktördür. Dental yaşın saptanmasında kullanılan tanı algoritmaları çocuk diş hekimliği ve ortodonti alanındaki tedavi seçenekleri ile ilgili kararların değerlendirilmesinde büyük önem taşır. Bu amaca yönelik olarak kullanılan çeşitli radyolojik diş yaşı tahmin yöntemleri bulunmaktır. Bu çalışmada, Demirjian ve Cameriere yöntemleri ile panoramik radyografilerdeki diş yaşı değerlendirilerek bireylerin kronolojik yaşlarının saptanması amaçlanmıştır. **Yöntem:** 2016-2019 yılları arasında, kliniğimize başvuran 6-13 yaş aralığındaki (59 kız, 62 erkek) toplam 121 sağlıklı çocuk hastaya ait panoramik radyografiler değerlendirildi. Tüm ölçümler hastanın adı, soyadı, cinsiyeti, doğum tarihi ve panoramik radyografinin tarihi gibi detayları kapsayacak şekilde bir Microsoft Excel elektronik tablosuna kaydedildi. Diş yaşı skorları, üç farklı deneyimli gözlemci tarafından Demirjian (1973) ve Cameriere (2006) yöntemiyle değerlendirildi ve gerçek kronolojik yaşları ile karşılaştırıldı. Elde edilen verilerin T testi ve Pearson korelasyon testi kullanılarak analizleri yapıldı. **Bulgular:** Demirjian yöntemi kullanılarak yapılan değerlendirme sonucunda, kız ve erkek çocuklar için tüm yaş gruplarında kronolojik yaşa göre diş yaşının daha fazla saptandığı görülmüştür. Kronolojik yaş ile Demirjian diş yaşı arasındaki farkın, 10-10,99 yaş grupları arasındaki kız ve erkek çocuklarda istatistiksel olarak anlamlı olmadığı görülmüştür (p> 0,050). Ancak, diğer tüm yaş gruplarındaki hem kız hem de erkek çocuklar için kronolojik yaş ile Demirjian diş yaşı ortalama değerleri arasındaki farkın istatistiksel olarak anlamlı olduğu saptanmıştır (p <0.001). Cameriere yöntemi ile elde edilen sonuçlar değerlendirildiğinde, 10-10,99 yaşları dışındaki tüm yaş gruplarında hem kız hem de erkek çocuklar için diş yaşlarının kronolojik yaşa kıyasla daha küçük saptandığı görülmüştür. Kronolojik yaş ile Cameriere diş yaşı arasındaki fark; 6-6,99, 7-7,99 ve 9-9,99 yaş grubundaki kızlarda ve 8-8,99 ve 10-10,99 yaş grubu erkeklerde istatistiksel olarak anlamlı bulunmuştur. **Sonuçlar ve Yorum:** Karşılaştırma Demirjian'ın yönteminin tüm yaş gruplarında daha yüksek bir yanlışlık gösterdiğini, Cameriere'nin yönteminin diş yaşı tahmini için daha uygun sonuçlar verdiğini göstermektedir. Klinik diş hekimliğinde tanı ve tedavi planlamasında karşılaşılabilecek sorunların önlemesi amacıyla, ülkemizdeki çocuklarının yaş tahminine dayalı daha kesin yöntemleri kapsayan çalışmaların yapılması gerekmektedir. **Anahtar Kelimeler:** Diş gelişimi, Cameriere, Demirjian.

ABSTRACT

Objective: Dental age apart from skeletal age is an important factor in the estimation of biological age of patients. Its evaluation is crucial in making decisions concerning diagnostic algorithms and treatment options in pediatric dentistry and orthodontics. For this purpose, there are various methods of radiological dental age estimation. This study was aimed to evaluate the dental age from panoramic radiographs using the Demirjian and Cameriere methods to estimate their chronological age. ***Methods:*** A total of 121 panoramic radiographs in age groups 6-13 years (59 girls, 62 boys) from a healthy children were evaluated. The research material was radiological documentation collected in the database of our clinic between 2016-2019. All measurements, patient's details such as name, surname, gender, date of birth and the date of the panoramic radiograph were recorded in a Microsoft Excel spreadsheet. Dental age scores were assessed by means of the method of Demirjian (1973) and Cameriere (2006) and compared with their actual chronological age and scored by three trained observers. Bivariate analyses using the t-test and Pearson correlation were performed. ***Results:*** Demirjian's method showed an overestimation of dental age compared to chronological age in all age groups for boys and girls.The difference between chronological age and Demirjian's dental age mean values between 10-10,99 years in girls and boys were not statistically significant (p> 0,050). However, the difference between chronological age and Demirjan's dental age mean values was statistically significant in all other age groups for both boys and girls (p <0.001). Results for Cameriere's method showed underestimation for both boys and girls in all age groups except 10-10,99 years. The difference between the chronological age and Cameriere's Dental age values in the 6-6,99, 7-7,99, 9-9,99 age groups in girls and 8-8,99 and 10-10,99 years in boys was statistically significant. ***Conclusion:*** The comparison shows Demirjian's method showed a higher inaccuracy in all age groups, Cameriere's method showed more appropriate results for dental age estimation. To avoid errors in diagnosis and treatment plan in clinical dentistry further studies of more precise methods for age estimation are required for Turkish children. ***Key Words:*** Tooth developing, Cameriere, Demirjian.

Üniversite Hastanesi Pedodonti Kliniğine Başvuran Çocuk Hastalarda Erken Süt Dişi Çekilme Nedenleri ve Prevelansının Araştırılması

To Investigate the Reasons and Prevalence of the Early Tooth Extraction in Children Who Visited the Pediatric Dentistry Department of University Hospital

Yazar: **DR. ÖĞRETİM ÜYESİ EDİBE EGİL,** *Beykent Üniversitesi Pedodonti AD*
Diğer Yazar(lar): **DR. ÖĞRETİM ÜYESİ CANAN DUMAN, DR. ÖĞRETİM ÜYESİ BELEN ŞİRİNOĞLU ÇAPAN**

ÖZET
Amaç: Bu çalışmanın amacı erken süt dişi çekim prevelansı ve diş çekim nedenlerinin araştırılmasıdır. **Gereç/Yöntem:** 2013-2017 yılları arasında Biruni Üniversitesi Diş Hekimliği Fakültesi Pedodonti Anabilim Dalına başvuran ve 4-10 yaş aralığında olan 1570 çocuk hastanın verileri retrospektif olarak değerlendirildi. Çocukların yaşları, cinsiyetleri, çekimi yapılan dişlerin numaraları, çekilen diş sayısı ve çekim sebepleri değerlendirildi. **Sonuç:** 1570 çocukta 4 sene içerisinde 582 diş çekimi gerçekleştirilmiştir. 124 çocuk hastada toplamda 205 tanesi süt dişi erken dönemde çekilmiştir. Çocukların yaş ortalaması 8,14 ± 1,42'dır. Çekim sebeplerinin %62'sini diş çürüğü oluşturmaktadır. Karışık dişlenme döneminde en fazla diş çekimi 9 yaşında yapılmaktadır. Süt molar dişler diğer dişlere oranla daha yüksek oranda çekilmektedir (%44). **Yorum:** Günümüzde artan tedavi seçeneklerine rağmen diş çürüğü hala en önemli diş kaybı sebebidir. **Anahtar Kelime:** Erken diş kaybı, süt dişi, diş çekimi

ABSTRACT
Objectives: To investigate the reasons of the early tooth extraction and prevelance of early tooth loss. ***Methods:*** Retrospective evaluation of the patients by analyzing dental records of children aged 4-10 years who applied Biruni University over a period of four years (2013-2017). In total 1570 children's (aged 4-10 years) records are reviewed. Patient's age, gender, number and type of teeth extracted, reasons for extractions were recorded. ***Results:*** 582 extractions were performed in 1570 children. A total of 205 early primary teeth were lost in 124 patients (65 girls and 59 boys). The mean age of the patients between 4-10 years was 8,14 ± 1,42 years. Caries was the principal cause of the extraction (62%). Tooth loss was highest during the mixed dentition stage; the maximum tooth extraction rate was at 9 years. Primary molars had more premature loss than other primary teeth (44%). ***Conclusions:*** The data show that in spite of increasing treatment options, early tooth extraction is still observed and caries is the most common reason. ***Key Words:*** Early tooth loss, primary teeth, tooth extraction.

Diş Hekimliği Radyolojisinde Farklı Bir Bakış Açısı: Ultrasonografi

A Different Perspective in Dental Radiology: Ultrasonography

Yazar: **DR. ÖĞR. ÜYESİ GÜLAY ALTAN ŞALLI,** *Beykent Üniversitesi Diş Hekimliği Fakültesi Ağız Diş ve Çene Radyolojisi AD.*
Diğer Yazar(lar): **PROF. DR. TAMER LÜTFİ ERDEM**

ÖZET
Ultrason veya ultrases, insan kulağının işitemeyeceği kadar yüksek frekanslı ses dalgalarına verilen addır. Tıpta USG, yumuşak doku ve parankimal organların incelenmesinde ses dalgalarından yararlanılan kullanımı kolay bir görüntüleme yöntemidir. Diğer tıbbi görüntüleme yöntemleriyle karşılaştırıldığında, USG'nin gerçek zamanlı olması, taşınabilir, ucuz, radyasyon içermeyen ve invaziv olmayan bir yöntem olması gibi birçok avantajı vardır. Diş hekimliğinde USG son zamanlarda daha fazla ilgi çekmeye başlamış ve kullanımı artmıştır. Dental radyolojide USG kullanımın pek çok kullanım alanı vardır. Bunların başlıcaları: Tükürük bezi hastalıkları, Sjögren sendromu ve benzeri patolojilere ait lezyonların saptanması, servikal lenfadenopati, çiğneme ve boyun kaslarının kalınlığının saptanması; maksillofasiyal fraktürler, periapikal lezyonlar, Temporomanbular Eklem (TME) kompleksinin incelenmesi, dil karsinomaları ve dile ait lezyonların erken dönem incelenmesi, dental dokuların çürük, çatlak ve fraktürlerinin değerlendirilmesi, periodontal dokuların değerlendirilmesi, gingival morfoloji ve kök yüzeylerinin incelenmesi, ortodontide rapid palatal expansiyonun değerlendirilmesidir. Bu derlemenin amacı USG'nin diş hekimliğinde kullanım alanları hakkında bilgi vermektir. **Anahtar Kelimeler:** USG, Diş hekimliği, Radyoloji.

ABSTRACT
Ultrasound is the name given to high-frequency sound waves that the human ear cannot hear. USG is an easy-to-use imaging modality that uses sound waves to examine soft tissues and parenchymal organs. Compared to other medical imaging methods, USG has many advantages such as being real-time, portable, inexpensive, non-radiation and non-invasive. USG has recently gained more attention in dentistry and its use has increased. USG has many uses in dental radiology. These include: Salivary gland diseases, lesions of Sjogren's syndrome and similar pathologies, cervical lymphadenopathy, evaluation of thickness of chewing and neck muscles; maxillofacial fractures, periapical lesions, examination of Temporomanbular Joint (TMJ) complex, early examination of tongue carcinomas and lingual lesions, evaluation of caries and fractures of dental tissues, evaluation of periodontal tissues and gingival morphology and root surfaces, evaluation of rapid palatal expansion in orthodontics. The aim of this review is to give information about the use of USG in Dentistry. Key Words: USG, Dentistry, Radiology.

Isıl İşlem Görmüş Rotary ve Resiprokal Hareket Yapan Nikel-Titanyum Aletlerin Döngüsel Yorgunluk Direnç Ortalamalarının Değerlendirilmesi

Evaluation of Cyclic Fatique Resistance's Means of Rotary and Reciprocating nickel-titanium instruments by a Heat Treatment, in vitro study

Yazar: **DR. ÖĞRETİM ÜYESİ HÜSEYİN GÜRKAN GÜNEÇ,** *Beykent Üniversitesi Diş Hekimliği Fakültesi Endodonti AD.*

ÖZET

Amaç: Isıl işlem uygulanmış yeni jenerasyon Nikel- Titanyum (ni-ti) aletlerin standart metal blok içerisindeki döngüsel yorgunluk direnç ortalamalarının kıyaslanması amaçlanmaktadır. **Gereç/Yöntem:** Çalışmamızda rotary hareketle çalışan; One Curve (Mikro Mega, Besancon, France), VDW Rotate (VDW, Munich, Germany), Hyflex CM ve EDM (Coltene/Whaledent, Altstätten, Switzerland), Action Gold ve Blue (Inci Dental, Istanbul, Turkey) ni-ti aletler ve resiprokal hareketle çalışan toplam 12 adet; Resiproc Blue (VDW, Munich, Germany), Wave One Gold (Denstply Sirona, Ballaigues, Switzerland), Wise Gold (Inci Dental, Istanbul, Turkey), Expert Blue (Inci Dental, Istanbul, Turkey) toplam 12 adet ni-ti aletler tercih edilmiştir. Kullanılacak her bir eğenin uç çapı #25 numara olup, hız ve tork ayarları ortak bir değerde sabitlenerek 90 derece ve 5 mm çapına sahip metal blok içerisinde çalışılmıştır. Aletlerin kırılma anındaki zamana (saniye) göre döngüsel yorgunluk dirençlerinin ortalamaları hesaplanmıştır. Çıkan bulgular; tek yönlü varyans analiz testi (Anova) ve Tukey testi tarafından değerlendirilmiştir. **Sonuçlar:** Resiprokal hareketi kullanan aletlerin, rotary hareketle çalışan aletlere göre döngüsel yorgunluk dirençleri anlamlı derecede daha başarılı bulunmuştur. Resiproc Blue ve Expert Blue aletler döngüsel yorulma dirençleri en iyi ni-ti kanal eğeleri olup, aralarında anlamlı bir fark bulunamamıştır. **Yorum:** Çalışmamızda hem rotary hareket hem de resiprokal hareket kullanan sistemler arasında blue ısıl işlem uygulanmış ni-ti aletler daha başarılı bulunmuştur. Ayrıca; resiprokal hareketi kullanan aletlerin kök-kanal sistemi içerisindeki başarılarını gözlemlemek amacıyla daha fazla klinik çalışmalara ihtiyaç duyulmaktadır. **Anahtar Kelimeler:** Döner Aletler, Resiprokal Aletler, Isıl İşlem, Döngüsel Yorgunluk.

ABSTRACT

Aim: The aim of this study is to compare the cyclic fatigue resistance means of the new generation nickel-titanium (ni-ti) instruments in the standard metal block. ***Material/Methods:*** In our study, using with rotary motion; One Curve (Micro Mega, Besancon, France), VDW Rotate (VDW, Munich, Germany), Hyflex CM and EDM (Coltene/Whaledent, Altstätten, Switzerland), Action Gold and Blue (Inci Dental, Istanbul, Turkey) and using with reciprocal motion; Resiproc Blue (VDW, Munich, Germany), Wave One Gold (Denstply Sirona, Ballaigues, Switzerland), Wise Gold (Inci Dental, Istanbul, Turkey), Expert Blue (Inci Dental, Istanbul, Turkey) ni-ti instruments were preferred. The diameter of each file is used size # 25 and the speed and torque settings are fixed at a common value and worked in a 90 degree and 5 mm diameter metal block. The means of the cyclic fatigue resistances of the instruments were calculated at the time of fracture (seconds). Datas were evaluated by one-way analysis of variance (Anova) and Tukey test. ***Results:*** the cyclic fatigue resistance of the instruments using reciprocal motion was found to be significantly more successful than the instruments using rotary motion. Resiproc Blue and Expert Blue instruments have the best ni-ti rotary/resiproc files with cyclic fatigue strength, and no significant difference was found between them. ***Conclusion:*** In our study, among the systems using both rotary motion and reciprocal motion, ni-ti instruments with blue thermal treatment were found to be more successful. Also; further clinical studies are needed to observe the success of instruments using reciprocal movement in the root canal system. ***Key Words:*** Rotary files, reciprocating instruments, heat tretment, cyclic fatique.

Rizomikri: İstanbul Bölgesinde Kısa Kök Anomalisi Kesitsel Çalışması

Rhizomicry: A Cross-Sectional Study for Short Root Anomaly in Istanbul Region.

Yazar: **DR. ÖĞR. ÜYESİ KADER CESUR AYDIN,** *Beykent Üniversitesi Diş Hekimliği Fakültesi Ağız, Diş ve Çene Radyolojisi AD.*
Diğer Yazar(lar): **ARAŞ. GÖR. DR. ŞÜKRİYE NESLİHAN ŞENEL, PROF. DR. İLKNUR ÖZCAN, PROF. DR. TAMER LÜTFİ ERDEM**

ÖZET
Amaç: Kısa kök anomalisi (rizomikri) dişlerin nadir görülen gelişimsel bozukluğudur. Bu çalışma rizomikrinin etiyolojik nedenlerini belirtmek amacı ile yürütülmüştür. Rizomikri saptanan bireylerin sistemik ve dental durumları ile etkilenen dişlerin kuron/ kök oranları değerlendirilmiştir. **Gereç/Yöntem:** İncelenen 20,977 panoramik radyografide, 14 bireye ait saptanan 158 rizomikri dişi çalışmaya katılmıştır. Trophy Orthoslice 100 C cihazı ile çekilen radyografiler üzerinde kuron/ kök oranları ölçülerek değerlendirme yapılmıştır. **Sonuçlar:** 158 rizomikrili dişin kuron/ kök oranları değerlendirilerek bireylerin sistemik hikayeleri ile ilişkilendirilmiştir. **Yorum:** Çalışmamız rizomikrinin sıklığını, gelişim mekanizmalarını, ve klinik/ radyolojik bulgularını önceki çalışmalar ışığında ortaya koymaktadır. **Anahtar Kelimeler:** Dentin, dentinogenez, diş gelişimi, dentin displazisi, gelişimsel kemik hastalıkları.

ABSTRACT
Objective: Short root anomaly (rhizomicry) is a rarely found developmental disorder of the teeth. This study is held out in order to determine the aetiological factors of rhizomicry. Systemic and dental status of the rhizomicry patients and crown / root ratios of the effected teeth are evaluated. ***Material and Methods:*** 158 rhizomicry teeth that belong to 14 patients, out of 20,977 that were examined are included into this study. Crown /root ratios of these teeth were evaluated through measurement of the lengths of roots and crowns on panoramic radiographs taken via Trophy Orthoslice 100 C. ***Results:*** Crown /root ratios of the 158 rhizomicry teeth were evaluated, and correlated with the systemic history of the patients. ***Conclusion:*** The study evaluates the prevalance of rhizomicry, mechanisms of development, and clinical / radiological findings of this development, in comparison with previous researches. ***Key Words:*** Dentin, dentinogenesis, tooth development, dentin dysplasia, developmental bone disease.

Vitamin Eksikliklerinin Oral Semptomları

Oral Symptoms of Vitamin Deficiencies

Yazar: **DR. ÖĞR. ÜYESİ ÖZGE ÖZDAL ZİNCİR,** *Beykent Üniversitesi, Diş Hekimliği Fakültesi Ağız, Diş ve Çene Cerrahisi AD.*
Diğer Yazar(lar): **PROF. DR. AHMET BÜLENT KATİBOĞLU**

ÖZET
Vitaminler hücre zarından geçebilen, ihtiyaç duyulduğunda kullanılabilmek için kan dolaşımında bulunan organik yapılardır. Bu organik yapılar enerji üretiminde, immün sisteminin kuvvetlendirilmesinde, serbest radikallerle mücadelede, kan hücrelerinin yapımında ve genetik yapı hasarını engelleme gibi hayati süreçlerde görev almaktadır. Bu sebepler nedeniyle vitaminler, insan metabolizması için oldukça önemli ve eksikliğinde sistemik hastalıklara neden olduğu gibi oral dokularda da fazla oranda patolojiye sebep olabilmektedir. Bu sunumun amacı, vitaminlerin önemini ve eksikliklerinde oral dokularda meydana getirdikleri patolojileri değerlendirmektir. **Anahtar Kelimeler:** Vitamin eksikliği; Oral semptom; Organik yapı.

ABSTRACT
Vitamins are organic structures in the bloodstream that can pass through the cell membrane and be used when needed. These organic structures are involved in vital processes such as energy production, strengthening of the immune system, combating free radicals, the production of blood cells and the prevention of genetic damage. Because of these reasons, vitamins are very important for human metabolism and can cause systemic diseases in deficiency and cause pathology in oral tissues. The aim of this presentation is to evaluate the importance and deficiencies of vitamins and their pathologies in oral tissues. ***Key Words:*** Deficiency of vitamin; Oral symptom; Organic structure.

Kostmann Sendromlu Hastada Periodontal İdame ve Dental İmplant Tedavisi

Periodontal Maintenance and Dental Implant Treatment in the Patients with Kostmann Syndrome

Yazar: **DR. ÖĞR. ÜYESİ TUBA SERT,** *Beykent Üniversitesi Diş Hekimliği Fakültesi Periodontoloji AD.*

ÖZET

Amaç: Kostmann Sendromu (KS) veya şiddetli doğumsal nötropeni, kemik iliğinde myeloid diferansiyasyonunun bozukluğu ile karakterize nadir görülen konjenital bir nötropeni türüdür. Nötrofil sayısı genellikle 500×103/ L (normal: 2–7×109/ L) altındadır. Otozomal resesif olarak geçiş gösterir. KS'da, şiddetli persistan nötropeni nedeni ile doğumdan kısa bir süre sonra bakteriyel enfeksiyonlar gözlenir ve en sık olarak otitis media, kütanöz şelit, pnömoni, stomatit ve persistan gingival enflamasyon şeklindedir. KS'da, marjinal gingivitis ile başlayan periodontal hastalık şiddetlenerek peridontitise geçiş gösterir ve yoğun alveolar kemik kaybı sonrası diş kayıpları gözlenir. Dental implantlar; total veya parsiyel dişsiz hastalarda estetik ve fonksiyonel olarak sıklıkla kullanılmaktadır. Dental implantların osseointegre olmasında ve devamlılığında kemik kalite ve kantitesi çok önemlidir. Alveolar kemik aktivitesi sistemik durum ve hastalıkların varlığı ile ilişkilidir. Ancak KS gibi immun yetmezliği olan hastalarda periodontal tedavi ile birlikte ve dental implant cerrahilerinin gerekliliği sorgulanmalıdır. Bu olgu sunumunun amacı; KS'lu hastada periodontal ve dental implant tedavileriyle protetik rehabilitasyonun sağlanmasının yaşam kalitesine etkisini uzun dönem değerlendirmektir. **Gereç/Yöntem:** KS'lu 15 yaşında erkek hasta, yoğun dişeti kanaması, mevcut dişlerdeki mobilite ve diş kayıpları şikayetleriyle 2007 yılında Süleyman Demirel Üniversitesi Diş Hekimliği Fakültesi Periodontoloji Anabilim Dalı'na başvurdu. Hastanın hematolog ile konsültasyonu sonrası profilaksi altında periodontal tedavileri ve diş çekimleri gerçekleştirildi. Protetik rehabilitasyonu sağlanan hasta periodontal olarak takip edildi. 2011 yılında periodontal yıkımı devam eden hastanın mandibuladaki dişleri çekilerek implant cerrahisi uygulandı. **Bulgular:** Oral muayenede sondlamada kanamanın (%BOP), Gingival İndeks (GI) ve Plak İndeks (PI)'lerinin yüksek olduğu; 5-7 mm periodontal cepler (PD), şiddetli diş mobilitesi ve diş kaybı saptandı. Radyografik olarak şiddetli alveolar kemik kaybı mevcuttu. Hastanın mevcut dişlerine subgingival küretaj yapıldı. Mandibular sağ ve sol kanin dişleri çekilerek dental implantları immediat olarak yerleştirildi. **Sonuç:** 12 yıllık takip edilen olguda, rekürrent periodontitis ve periimplantitis gözlenmesine rağmen hasta, daimi dişleri ve dental implant destekli protezini estetik, fonasyon ve fonksiyonel amaçlı kullanmaya devam etmektedir. **Yorum:** Bu olgu; KS'lu hastada periodontal ve dental implant tedavisinin ve takibinin yaşam kalitesini olumlu yönde etkilediğini bildirmektedir. **Anahtar Kelimeler:** Peridontitis, Kostmann Sendromu, Dental İmplant.

ABSTRACT

Aim: Kostmann Syndrome (KS) or severe congenital neutropenia is a rare type of neutrophil production due to impairment of myeloid differentiation in the bone marrow. The neutrophil count is usually below characteristically less than 500×103/ L (normal: 2–7×109/ L). It is an autosomal recessive disorder of neutrophil production. In KS; bacterial infections occur shortly after birth due to severe persistent neutropenia. Otitis media, cutaneous schelitis, pneumonia, stomatitis and persistent gingival inflammation are the most common causes. In KS; periodontal manifestations range from marginal gingivitis to rapidly progressive periodontal disease with advancing alveolar bone loss affecting dentition. Dental implants are frequently used aesthetically and functionally in total or partial edentulous patients. Bone quality and quantification are very important for osseointegration and continuity of dental implants. However, the necessity of dental implant surgeries and periodontal treatment should be questioned in patients with immune deficiency such as KS. The aim of this case report is to evaluate the effects of periodontal, dental implant treatments and prostehetic rehabilitation on quality of life. ***Method:*** A 15-year-old male patient with KS, whose complaints included severe gingival bleeding, tooth mobility, and tooth loss, consulted Department of Periodontology of Faculty of Dentistry at Süleyman Demirel University, in 2007. Following the consultation with the hematologist, periodontal treatment and tooth extractions were performed under antibiotic prophylaxis. Upon the prothetic treatment, the patient was followed periodically. In 2011, due to the continuous periodontal destruction, the patient's mandibular teeth were extracted, which was followed by an implant surgery. ***Findings:*** In the oral examination indicated bleeding on probing (% BOP), Gingival Index (GI) and Plaque Index (PI) were found higher; 5-7 mm periodontal pockets (PD), severe dental mobility and tooth loss were observed. According to radiographic analysis, there was severe alveolar bone loss. Subgingival curettage was performed on the existing teeth on the patient. Mandibular right and left canine were extracted and dental implants were immediatly performed. ***Conclusion:*** Although recurrent periodontitis and periimplantitis are observed in the patient, who has been followed for 12 years, he continues to use his denture prothesis in terms of aesthetics, phonation, and functional aspects. ***Commentary:*** The present case reports describes the positive outcome of periodontal and dental implant treatment and maintanence for the quality of life of a patient with KS. ***Key Words:*** Peridontitis, Kostmann syndrome, Dental implant.

Peri-İmplantitis için Risk Göstergelerinin Değerlendirilmesi: 122 Dental İmplant ile Kesitsel Bir Çalışma

Evaluation of Risk Indicators for Peri-Implantitis: A Cross-Sectional Study with 122 Dental Implants

Yazar: **DR. ÖĞR. ÜYESİ TUĞÇE PAKSOY,** *Beykent Üniversitesi Diş Hekimliği Fakültesi Periodontoloji AD.*

Diğer Yazar(lar): **DR. ÖĞR. ÜYESİ GÜLBAHAR USTAOĞLU,** *Bolu Abant İzzet Baysal Üniversitesi Diş Hekimliği Fakültesi Periodontoloji AD.*

ÖZET

Amaç: Bu çalışmanın amacı peri-implantitis ile ilişkili lokal risk göstergelerini tespit etmektir. **Materyal ve Metod:** Yüz yirmi iki implantı olan 70 hastaya peri-implantitis teşhisi kondu ve çalışmaya dahil edildi. İmplant özellikleri (lokasyon, şekil, implant - abutment bağlantı lokasyonu ve antagonist) ve protez tipi (kron, köprü ve overdenture protez) kaydedildi. Plak İndeksi (PI), Gingival İndeks (GI), Sondlama Cep Derinliği (SCD) ve Keratinize Doku Genişliği (KDG) gibi klinik parametreler analiz edildi. Keratinize Doku Genişliği iki gruba ayrılarak KDG ≤ 2 ve KDG > 2 olarak sınıflandırıldı. Klinik parametreler (PI, GI, SCD), protez tipi ve KDG ile karşılaştırıldı. **Bulgular:** Çalışmamızda hastaların % 36'sında (n = 25) diyabet, % 31'inde (n = 22) hipertansiyon bulunurken, % 50'sinde (n = 35) sigara içme alışkanlığı vardı. İmplantların % 46'sı (n = 56) mandibulaya (molar = 23, premolar = 18, insizör = 15) ve implantların % 54'ü (n = 66) maxillaya (molar = 31, premolar = 30, insizör = 5) yerleştirildi. İmplantların antagonistlerinin 97'si doğal diş, 19'u implant-destekli protez ve 5'i tam protezdi. On iki implant doku seviyesinde, 110 implant kemik seviyesi yerleşimliydi. İmplantlar şekillerine göre silindirik (n = 46) ve konik (n = 76) olarak sınıflandırıldı. Kırk dokuz implant (% 40), 53 implant (% 44) ve 20 implant (% 16), sırasıyla kron, köprü ve overdenture protez ile restore edildi. Elli yedi implantta ≤ 2 mm KDG ve 65 implantta > 2 mm KDG vardı. Pi, Gi ve SCD için KDG grupları arasında anlamlı fark bulunmadı (p > 0.05). Klinik değişkenler (PI, GI ve SCD) protez tipi ile karşılaştırıldığında aralarında anlamlı fark bulundu (p < 0.05). Köprü protezi grubunda, GI'nin ortalama değerleri kron grubu ve overdenture protez grubu ile karşılaştırıldığında anlamlı derecede düşükken (p < 0.05), SCD'nin ortalama değerleri köprü protezi grubunda, kron grubuna ve overdenture protez grubuna göre anlamlı derecede yüksekti (p < 0.05). Overdenture protez grubunda, PI ortalama değerleri köprü protezi grubuna göre anlamlı derecede yüksek bulundu (p < 0.05). **Sonuç:** Bu çalışmanın limitasyonları dahilinde, protez tipinin peri-implantitis için bir risk faktörü olabileceği ve keratinize doku genişliğinin peri-implantitiste klinik parametreleri etkilemeyeceği sonucuna varılmıştır. **Yorum:** Oral hijyen motivasyonu ve doğru protez planlaması, peri-implantitis hastalığının önlenmesinde önemli bir rol oynamaktadır. **Anahtar Kelimeler:** Dental İmplant, Keratinize Mukoza, Kesitsel çalışma, Peri-implantitis

ABSTRACT

Aim: The purpose of this study was to identify local risk indicators associated with peri-implantitis. ***Material and Methods:*** Seventy patients with 122 implants were diagnosed with peri-implantitis and included in the study. Characteristics of implant (location, shape, the location of the implant – abutment junction and antagonist) and type of prosthesis (prosthetic crown, bridged prosthesis and overdenture prosthesis) were recorded. Clinical parameters including plaque index (PI), gingival index (GI), probing depth (PD), and keratinized tissue width (KTW) were analyzed. Keratinized tissue width was divided into two groups and categorized as KTW ≤ 2 and KTW > 2. Clinical parameters (PI, GI, PD) were compared with type of prosthesis and keratinized tissue width (KTW). ***Results:*** In our study, 36 % of patients (n = 25) had diabetes, 31 % of the patients (n=22) had hypertension and 50 % of the patients (n = 35) had smoking habits. 46 % of the implants (n = 56) were placed in mandibula (molar = 23, premolar = 18, incisor = 15) and 54 % of the implants (n = 66) were placed in maxilla (molar = 31, premolar = 30, incisor = 5). Antagonists of the implants were 97 natural teeth, 19 implant-supported prosthesis and 6 full dentures. Twelve implants (18 %) were tissue-level and 110 implants (82 %) were bone-level. Implant shape was classified as tapered (n = 76) and cylindrical (n = 46). 49 implants (40 %), 53 implants (44 %) and 20 implants (16 %) were restored with prosthetic crown, bridged prosthesis and overdenture prosthesis, respectively. Fifty- seven implants had ≤ 2 mm KTW and 65 implants had > 2mm KTW. For PI, GI and PD, no significant differences were found between the KTW groups (p → 0.05). When the clinical variables (PI, GI and PD) were compared with type of prosthesis, significant differences were found (p < 0.05). The mean values of GI were significantly lower in the bridged prosthesis group compared to the prosthetic crown group and overdenture prosthesis group (p < 0.05), while the mean values of PD was significantly higher in the bridged prosthesis group compared to the prosthetic crown group and overdenture prosthesis group (p < 0.05). It was found that the mean values of PI were significantly higher in the overdenture prosthesis group compared to the the bridged prosthesis group (p < 0.05). ***Conclusion:*** Within the limitation of this study, it is concluded that type of prosthesis might be a risk factor for peri-implantitis, and keratinized tissue width might not affect clinical parameters in peri-implantitis. ***Comment:*** Oral hygiene motivation, and true prosthetic planning play a crucial role for the prevention of peri-implantitis disease. ***Key Words:*** Cross-sectional study; Dental implant; Keratinized mucosa; Peri-implantitis

İmplant Destekli Hareketli Protezlerde Tutucu Tiplerinin Değerlendirilmesi

Evaluation of Retainer Types in Implant Supported Removable Prosthesis

Yazar: **ARAŞTIRMA GÖREVLİSİ DT. UMUT ÖZDAL,** *Trakya Üniversitesi Diş Hekimliği Fakültesi Protetik Diş Tedavisi AD.*
Diğer Yazar(lar): **DR. ÖĞR. ÜYESİ AYŞEGÜL KURT**

ÖZET
Hareketli protezler, çeşitli sebeplerden dolayı çekilmiş dişlerin protetik rehabilitasyonu amacıyla sabit protez için endikasyonu bulunmayan hastalara uygulanan protezlerdir. Dental implantlar, diş kaybı sonrasında çene kemiği içine yerleştirilen ve osseointegrasyon süresi tamamlandıktan sonra retansiyon amacıyla kullanılan titanyum ve alaşımlarından elde edilen vida morfolojisindeki materyallerdir. Hareketli protezlerin hasta açısından konforunu arttırmak için implant desteği kullanılabilir. Bu protezleri implantlara adapte edebilmek için birden fazla tutucu alternatifi bulunmaktadır. Günümüz diş hekimliğinde hareketli protezlerde kullanılan tutucu tipleri; ball ataşman, locater ataşman, bar tutucu, teleskopik tutucu ve mıknatıs tutuculardır. Bu çalışmadaki amacımız, bu tutucuların kullanım endikasyonlarını ve kontrendikasyonlarını güncel literatürlerle destekleyerek karşılaştırmalı olarak değerlendirmektir. **Anahtar Kelimeler:** Hareketli Protez, İmplant, Tutucu Tipleri.

ABSTRACT
Removable prostheses are prostheses which are applied to patients who are not indicated for fixed prosthesis for prosthetic rehabilitation of extracted teeth for various reasons. Dental implants are materials of screw morphology obtained from titanium and its alloys which are placed in the jawbone after tooth loss and used for retention after osseointegration period is completed. Implant support can be used to improve patient comfort for removable prostheses. There are a lot of retention alternatives to adapt these prostheses to implants. In today's dentistry, the types of retainers used in removable dentures are: ball attachment, locater attachment, bar holder, telescopic holder and magnet holder. The aim of this study was to evaluate the indications and contraindications of these retainers in a comparative manner by supporting them with current literature. ***Key Words:*** Removable Prosthesis, İmplant, Retainer Types.

SENEYE GÖRÜŞMEK DİLEĞİYLE

SEE YOU NEXT YEAR

23-25 EKİM OCTOBER 2020

GRAND CEVAHİR KONGRE MERKEZİ, İSTANBUL

www.greatist.pro

MEZUNİYET SONRASI SÜREKLİ EĞİTİM AKADEMİSİ
DİŞ HEKİMLİĞİ & TIP BİLİMLERİ EĞİTİMİNDE UZMAN
vesta®

DİŞSİAD
DİŞ MALZEMELERİ SANAYİCİ VE İŞADAMLARI DERNEĞİ

dti Dental Tribune International

T.C. SANAYİ VE TİCARET BAKANLIĞI
KOSGEB
KÜÇÜK VE ORTA ÖLÇEKLİ SANAYİ GELİŞTİRME VE DESTEKLEME İDARESİ BAŞKANLIĞI

BU FUAR
KOSGEB TARAFINDAN
DESTEKLENMEKTEDİR

GREATIST AĞIZ DİŞ SAĞLIĞI CİHAZ VE EKİPMANLARI FUARI, 5174 SAYILI KANUN GEREĞİNCE TOBB (TÜRKİYE ODALAR VE BORSALAR BİRLİĞİ) İZNİ İLE DÜZENLENMEKTEDİR

Mutluluğu gülüşünüze yansıtın...

www.opusimplant.com

opus implant

Sıradan olanı değil, yeniliği hedefliyoruz...
www.opusimplant.com
opus
implant